Aus der äusseren Abteilung des Lazaretts der Stadt Berlin in Buch.
(Dirigierender Arzt: Dr. Pincus.)

Ueber die operative Behandlung versteifter Gelenke mit besonderer Berücksichtigung knöchern versteifter Ellbogengelenke.

INAUGURAL-DISSERTATION

ZUR

ERLANGUNG DER DOKTORWÜRDE

DER

HOHEN MEDIZINISCHEN FAKULTÄT

AN DER

FRIEDRICH-WILHELMS-UNIVERSITÄT
ZU BERLIN

R. UNIV. BIBLIOTHEEK LEIDEN

vorgelegt von

Ludwig Veilchenblau
aus Arnstein (Ufr.).

Tag der Promotion: 28. Mai 1918.

Hermann Blanke's Buchdruckerei, Berlin C. 54,
Kleine Rosenthalerstr. 9.

Gedruckt mit Genehmigung der medizinischen Fakultät der Universität Berlin.

Referent: Prof. Dr. Köhler.
Geh. Medizinalrat Prof. Dr. Hildebrand.

Meinen Eltern!

Digitized by the Internet Archive
in 2026

https://archive.org/details/IA41533920_0150

Die Tatsache, dass der Krieg in der Frage der Gelenkchirurgie verhältnismässig wenig neue Arbeiten hervorbrachte, hat einen doppelten Grund. Einmal fehlt es ja bei der Fülle der Arbeit an Zeit und dann ist es ein Zeichen dafür, dass die Fragen im Prinzip gelöst sind. Ich greife ein spezielles Kapitel heraus, um es an der Hand von 4 selbst beobachteten Fällen nochmals zu beleuchten. Es ist die Frage der Behandlung knöchern versteifter Ellbogengelenke.

Vor dem Eintritt in die Frage selbst gilt es der Anatomie einige Worte zu widmen.

Unter Gelenk verstehen wir eine bestimmte Verbindung zweier oder mehrerer benachbarter Knochen, die es erlaubt, Verschiebungen derselben in ihrer gegenseitigen Lage zu ermöglichen, zum Zwecke einer geordneten Funktion. Wir unterscheiden am Gelenkapparat die Gelenkenden der Knochen, die labra glenoidalia, die Zwischenknorpel und die Gelenkkapsel. Die Gelenkenden der Knochen sind von einer 0,25—5 mm dicken, nach den Rändern hin sich verdünnenden Lage hyalinen oder bindegewebigen Knorpels überzogen. Auch straffes Bindegewebe wird als Gelenkteil, z. B. am distalen Ende des Radius, gefunden. Die Gelenkkapsel besteht aus der fibrösen und der synovialen Schicht. Die äussere Schicht ist von sehr verschiedener Dicke, die ganz von den mechanischen Verhältnissen

bedingt ist, ihr folgt nach innen zu Bindegewebe mit elastischen Fasern, das schon der synovialen Schicht zugerechnet werden muss. Darauf folgen nach innen zu parallel verlaufende Bindegewebsbündel, welche an der Gelenkoberfläche von kleinen rundlichen oder sternförmigen Zellen mit grossem Kern besetzt sind. Letzerer Belag braucht nicht einfach zu sein, sondern kann die Höhle auch in drei- bis vierfacher Schicht auskleiden. An vielen Stellen ist diese Membran mit Zotten besetzt, welche nur mit dem Mikroskop sichtbar auf Falten frei in die Gelenke hineinragen. Die Gelenkknorpel sind nur an ihren Seitenflächen, nicht aber an ihren Berührungsflächen mit Perichondrium überzogen. Die Gelenkschmiere besteht aus Eiweiss, Schleim, mehr oder weniger veränderten Zellen, Zellfragmenten, Fettropfen und 94% Wasser. Die Nerven liegen in der Bindegewebsschicht, Blutgefässe führt die Synovialmembran an der Grenze gegen die fibröse Schicht, von da aus ziehen Kapillaren bis in die Zotten hinein, der Knorpel ist frei von Gefässen.

Bei der Betrachtung der Pathologie des Gelenkes begegnen wir den verschiedensten Veränderungen. Zunächst sind es die verschiedenen Formen der Gelenkentzündung. Ich übergehe die Störungen von seiten des Stoffwechsels und Nervensystems. Es ist das Verdienst Murphys, die Fülle der Erscheinungen systematisch geordnet zu haben.

Nach ihm unterscheiden wir:

1. Die primäre hämatogene fibröse Arthritis (ohne urethralen Ursprungs zu sein). Hier handelt es sich um eine akute Infektion der Synovialmembran, die Wochen und Monate dauert und zu einer Nekrose des

Endothels und der endothelialen Gebilde führt. Der Ausgang dieser Krankheit ist die fibröse Ankylose und Verwachsung der Kapsel ohne Beteiligung des paraartikulären Gewebes.

2. Die trockene fibröse Arthritis. Hier handelt es sich um keine septische Intoxikation, es besteht kein Erguss und kein beständiger Schmerz, nur bei Bewegung besteht eine gewisse Empfindlichkeit, die Bewegungsfähigkeit wird mehr und mehr beschränkt, bis sie ganz aufhört. Wir finden dann als Endstadium eine fibröse Verwachsung der Gelenkflächen.

3. Die traumatische fibröse Arthritis. Hier unterscheiden wir:

a) Die Komplikation mit einer intra-artikulären Fraktur. (Hier kommt es zur vollkommenen Verkleidung der Gelenkflächen.)

b) Die Fälle ohne Fraktur. 8 bis 10 Tage nach einem leichten Trauma beginnen Schmerzen, die 3 bis 4 Wochen lang zunehmen. Nach 12 Wochen kann eine vollständige Ankylose ausgebildet sein. Wir finden Bindegewebsbildung in den Gelenken, die mit Keloidbildung in Vergleich zu setzen ist, auch hier finden wir keine Erkrankung des para-artikulären Gewebes.

4. Eitrige Arthritis. Hier unterscheiden wir die direkt fortgeleitete und die auf dem Blutwege fortgeleitete. Die direkt fortgeleitete nimmt ihren Ausgangspunkt entweder von einer Ostitis (sei es nun eine tuberkulöse oder eine andere Infektion) oder von einer Peri-arthritis phlegmonosa. Die direkte Eitereinschleppung ins Gelenk führt zur Panarthritis. Meta-

statisch finden wir die eitrige Arthritis oft nach einem Furunkel, einer Pharyngitis, Rhinitis, Tonsillitis (Streptokokkeninfektion), einem Typhoid, einer Scarlatina, Pyaemie, Pneumonie, Influenza, Gastroenteritis und der Cholera.

Eine Sonderstellung nimmt die Arthritis nach der Gonorrhoe ein. Sie tritt in 3 Formen auf:

a) Als chronische Entzündung, charakterisiert durch den schmerzhaften trockenen Verlauf. Sie dauert Monate und Jahre und führt zur plastischen adhäsiven Synovitis.

b) Als akute und subakute seröse Entzündung; sie verläuft schneller und führt nicht zur Ankylose.

c) Als gemischte Infektion, charakterisiert durch die Eiterung und die synoviale Nekrose, sie endet als fibröse oder knöcherne Ankylose ohne Erkrankung des para-artikulären Gewebes.

5. Die primäre ossifizierende Arthritis ist selten, ist nicht entzündlicher Natur und führt selten zur knöchernen Ankylose.

6. Allzu lange Fixation eines Gelenkes führt zu fibröser synovialer Verkleidung.

Soweit die verschiedenen Formen der Gelenkentzündung. Auffallend ist die leichte Beteiligung eines Gelenkes an einer Allgemeininfektion, auffallend die geringe Widerstandskraft gegen die Infektion. Sie ist im anatomischen Bau begründet. Der Erfolg des Angriffs, den die Infektion darstellt, ist immer abhängig von den vorhandenen Abwehrmassregeln. Die Verteidigung des Körpers ist die entzündliche Hyperämie. Im Gelenk sind nur die synovialen Anteile gefässreich, der Gelenkknorpel führt keine Gefässe, also ist hier

eine Infektion sehr verhängnisvoll, das Gelenk von Natur aus ein locus minoris resistentiae. Des weiteren ist das Lymphbahnennetz, in dem sich der Abtransport vollzieht, wenig ausgebildet.

Damit ist aber schon eine Frage in den Vordergrund des Interesses getreten: Die Pathologie der einzelnen Gelenkteile. Soweit sie nicht schon bei der Arthritis behandelt ist, ist sie in der Hauptsache eine Pathologie des Gelenkknorpels geblieben.

Zunächst sei hier auf eine Mitteilung von Heitzmann hingewiesen, der in der hyalinen Grundsubstanz ein weitverzweigtes, engmaschiges mit varikösen Ausbuchtungen versehenes System von Kanälen sah, durch dieses sollen die Ausläufer der Knorpelzellen miteinander in Verbindung stehen (ebenso Orth).

Knorpelrisse gehören zu den häufigsten traumatischen Verletzungen des Kniegelenks. Sie entstehen teils direkt, teils indirekt. Direkt durch Berstung treten sie in Erscheinung:

1. als einfache weitklaffende Dehiszenz mit kleinen seitlichen Einrissen und lippenförmig unterminierten Rändern, die sich gegen die Gelenklinie aufstellen;
2. als vielfach sich kreuzende Risse;
3. durch glasiges samtartiges Vortreten der die Risse umgebenden Partien, welche gegen das Gelenkinnere wuchern;
4. als lappenartige Loslösung eines grösseren Knorpelstückes, wobei sich zeigt, dass der Lappen bei Gelenkbewegungen Tendenz zum Umgedrehtwerden hat;
5. als grössere Unterminierung von Teilen der Ge-

lenkfläche. Indirekt erfolgt der Knorpelriss durch ein subchondrales Hämatom.

Lieblingssitze sind Patella und Femurkondylen.

Im klinischen Sinne erfolgt oft spontane Heilung; im anatomischen bestehen noch nach Monaten die gleichen Veränderungen. Diese Beobachtung, die Büdinger gelegentlich seiner Biopsien gemacht, deckt sich mit den experimentellen Befunden von Gies. Letzterer findet bei aseptischen Wunden den Knorpel unverändert. Reine Knorpelwunden mit Substanzverlust werden mit faserigem Fibrin bedeckt. In der Nähe der Verletzungen gehen die Knorpelzellen zugrunde, verfetten, der Knorpel fasert auf. Die Knorpelzellen in der Tiefe fangen an zu wuchern, in der Umgebung der atrophischen Zone erscheinen grosse Zellen mit vielen Kernen. Nach 150 Tagen findet Gies keine Tendenz zur Heilung oder Regeneration. Bei Verletzungen des unter dem Knorpel gelegenen Knochens wuchern aus dem Markraum Spindelzellen in die Knorpelwunde. Immerhin ist zu beachten, dass die Operation hier auch einen chemischen Infekt bedeutet, da Gies mit einem in Carbollösung getauchten Messer operierte.

Ebenso findet Gentzmer eine nur sehr langsame Wundheilung, und zwar des perichondralen Gewebes, auch findet er Wucherungserscheinungen im Knorpelgewebe. Heitzmann, der nur am aseptischen Knorpel den Wundheilungsprozess beobachtete, findet die interessanten Befunde nicht wie Gies beim infizierten Knorpel. Bei Verletzungen des Knorpels allein erhebt er nach 3 Monaten die gleichen Befunde wie am 3. Tage: keine Karyokinese, keine Proliferation, deshalb auch

keinen Knorpelkallus. Bei Mitverletzung des Knochens findet er Wucherung des Bindegewebes in dem Defekt und in der Umgebung über den Knorpel hinweg, allmählich legt dieses sich der Wunde immer dichter und engumschliessender an, nach 3 Monaten sind nur noch die angeschnittenen Markräume bedeckt, an anderen Stellen ragen Knochenschnittflächen deutlich ins Gelenkinnere hinein. Nie sah er Karyokinese im Knorpel.

Im Gegensatz hierzu will wieder Seggel früher eine lokale Reaktion des Knorpels auf Traumen gesehen haben, die zirkumskript blieb und in einer oft sehr starken Proliferation der Knorpelzellen mit Auftreten von Mitosen bestand. Sie soll sogar zur Knorpelneubildung mit Neuformung von Grundsubstanz geführt haben, allein sie war nur sehr gering und lieferte nur einen ganz geringen Anteil des Ersatzgewebes, das als bindegewebige Narbe zu betrachten war. Bei Mitbeteiligung des Marks ging letztere zum grössten Teil aus diesem hervor.

Bei infektiösen Prozessen lässt sich nach Seggel das Verhalten des Knorpels nicht schematisieren: was über einer gewissen Reizschwelle liegt, wirkt destruierend, was darunter proliferativ.

Ist der Defekt in der Nähe einer Ligamentinsertion oder des Kapselansatzes gelegen, so wird derselbe in Form des Pannus geliefert. Axhausen stellt fest, dass nekrotischer Knorpel durch die Wucherungen der übertretenden Knorpelpartien ersetzt wird.

Findet man bei der Eröffnung des Gelenks keinen glänzenden Knorpel, keinen bläulichen Schimmer, vielleicht sogar fibröse Entartung, blutet er bei der Durch-

schneidung, so ist er schwer entartet, er hat nicht mehr die Fähigkeit der Synoviaabscheidung, des Gleitens.

Ueber den Ersatz der Gelenkkapsel experimentierte Segale an Kaninchen und Hunden. Er fand bei totaler Exstirpation der Kapsel eine Verdickung des umgebenden Gewebes, wodurch eine neue Kapsel gebildet wurde und eine Höhle abgegrenzt werden kann, wenn man nämlich den Kontakt der beiden von normalem Knorpel bekleideten Gelenkenden belässt. Wenn Verwachsungen ausbleiben, hat man ein neues Gelenk, welches synoviale Flüssigkeit enthält und in welchem Zottenfalten existieren können.

Das Resultat richtet sich nach der Inanspruchnahme des Gelenks. Es bildet sich zwar eine neue innere Schicht aus, die morphologisch synzytialen Charakter hat (aus jungem Bindegewebe), histologisch eine Differenzierung der fibrösen Kapsel darstellt, anatomisch keine neue Synovialschicht. Ein gutes funktionelles Resultat fand Segale nicht häufig. Zum gleichen Befund kommt Payr nach Exstirpation der ganzen Kapsel samt Verstärkungsbändern, auch er findet nach 8tägiger Ruhigstellung des Gelenks, nach 3 Monaten im Kniegelenk makroskopische Wiederbildung der Kapsel, histologisch fehlt die Differenzierung in die synoviale und fibröse Schicht.

Diese anatomischen und pathologischen Verhältnisse sollen die Grundlage bilden zur Betrachtung der so wichtigen Gelenkveränderungen der knöchernen Ankylosen und ihrer Behandlung.

Es ist das Verdienst Payrs, in den Begriff der Ankylose zum ersten Male Klarheit gebracht zu haben. Nach ihm hat man bei ihrer Beurteilung zu achten auf

die Art derselben, ihre Ausdehnung, die Stellung der betroffenen Glieder zueinander, die Gestalt und den Bau der Gelenkkörper, den Zustand des Kapselschlauchs, den Zustand der paraartikulären Weichteile, den Zustand des Bewegungsapparates, die Grundursache und den Allgemeinzustand des Patienten.

Was die Art der Ankylose anlangt, so unterscheidet Payr die fibröse und die ostale, als Uebergang die interkartilaginäre. Die knöchernen trennt Payr in die Synostosen und die Knochenbrückenankylosen. Murphy unterscheidet die periartikulären und die artikulären. Die periartikulären Ankylosen zerfallen in die extrakapsulär bedingten und die kapsulären, erstere wieder werden eingeteilt in die sehnigen, sehnenscheidigen und muskulären. Vergessen hat er noch die seltenen Fälle von das Gelenk überziehendem Brückenkallus. Die im Gelenk selbst bedingten Ankylosen teilt er ein wie Payr in fibröse, knorplige und knöcherne.

Was nun die Entstehung anlangt, so sind die meisten Fragen schon bei der Arthritis besprochen. Hier sei nun bemerkt, dass zur Entstehung der wahren knöchernen Ankylose immer eine Destruktion der gegenüberliegenden Knorpelpartien gehört. Das Gelenk ist ein Hohlraum wie die anderen grossen Körperhöhlen auch, teilt mit ihnen, dass es seinen Inhalt selbst produziert. Wichtig ist, dass es auf zwei Seiten von Blutgefässe führendem Gewebe begrenzt ist (Synovialmembran), auf zwei Seiten von gefässlosem.

Eine fibröse Ankylose kann durch Verwachsung der Synovialmembranen bedingt sein, ein Verwachsen der knorpligen Teile setzt ein Einwachsen von Blutgefässen in den hyalinen Knorpel voraus, d. h. seine binde-

gewebige Entartung. Diese kann durch eine Eiterung in der Höhle selbst bedingt sein, oder durch eine Destruktion des Knorpels von der Seite her (fungöse Unterminierung) oder durch einen vom Knochen ausgehenden Prozess. Vielleicht ist ein Fibrinniederschlag auf den hyalinen Knorpel ein Reiz zum Einwachsen der Gefässe, es entstände dann das Bild der Chondritis fibrinosa, die zur Chondritis productiva wird. Zur knöchernen Ankylose gehört die vollkommene Destruktion des Knorpels an gegenüberliegenden Partien, so dass die Markräume miteinander in Verbindung treten können. Deswegen spielt in der Aetiologie die Luxationsfraktur eine Rolle, zumal da noch die periostale Kallusbildung hinzukommt und der nie fehlende Bluterguss. Die Luxation an sich führt nie zu einer knöchernen Ankylose. In den beiden Fällen von Nicoladoni und den dreien von Luksch erfahren wir von Narbenmassen, die den Raum zwischen Trochlea humeri und Incisura semilunaris ulnae ausfüllen. Nach ihrer Entfernung war der Knorpel wohl erhalten. Will man die Ankylosen nach ihrer Entstehung einteilen, so erweist sich der Vorschlag von Gunadze als lückenhaft, zumal er auch die kongenitalen nicht berücksichtigt. Payr unterscheidet die angeborenen, die traumatischen und die entzündlichen. Als Trauma kommen in Frage Hämarthros, Distorsion, Dérangement interne, Epiphysenlösung, Gelenkkörper- oder Gelenkfraktur, Luxation. Bei den Entzündungen unterscheidet er die akuten und die chronischen. Die akuten trennt er in die penetrierenden Verletzungen, in die primären und die sekundären Gelenkentzündungen, die chronischen teilt er in die infektiösen Granulome und die primär chronischen und sekundär chronischen Prozesse.

Hervorzuheben ist noch, dass eine und dieselbe Krankheit je nach ihrem Verlauf eine verschiedene Ankylose herbeiführen kann. Die Gonorrhoe z. B. führt als akute oder subakute seröse Entzündung nicht zur Ankylose, als chronische Entzündung zur adhäsiven Synovitis, als gemischte Infektion zur knöchernen oder fibrösen Ankylose. Die Polyarthritis rheumatica ist eine Proliferation von Zotten verbunden mit einem Rundzelleninfiltrat, es kommt zur Vermehrung der Gefässe, zur Proliferation der fixen Bindegewebszellen; des weiteren zur Wucherung eines Pannus von der Synovial-Knorpelgrenze auf den Knorpel, der aufgefasert und in Bindegewebe verwandelt wird; erreicht hier der Prozess ein Ende, so resultiert eine bindegewebige Verwachsung der einstmals gegenübergelegenen Knorpelpartien und Verkleidung der synovialen Blätter.

Das zweite Stadium bildet die hyaline Entartung der Gelenkkapsel und die Schrumpfung derselben. Endlich kann noch ein drittes Stadium eintreten: Das Stadium des proliferierenden Knochens, das zur knöchernen Ankylose führen kann, wenn der Prozess an gegenüberliegenden Flächen Platz hat. Hier sei vielleicht auf eine Warnung von Poncet hingewiesen, der vor der leichten Diagnose rheumatischer Ankylosen warnt; die Mehrzahl der plastisch ankylosierenden Arthritiden ist tuberkulösen Ursprungs; keine der sonst angeführten Ursachen wie Trauma, Erkältung, mechanische Theorie bestehen nach ihm zu Recht. Als Gegenbeweis führt er an, dass ein noch so missgestalteter Plattfuss nie ankylosiert.

Kommen nun für die Diagnose der Art der Ankylosen alle oben angeführten Momente in Frage, so ist

die Entscheidung immer noch unmöglich. Da ein Brisement forcé oder der Versuch desselben als diagnostisches Hilfsmittel zu gefährlich ist, kommt nur noch das Röntgenbild hinzu. Hier finden wir oft Aufhellungen in den Gelenkenden. Die Diagnose, ob knöcherne Ankylose oder nicht, ist nach Gunadze vielleicht mit Sauerstoffinsufflation zu erleichtern. Letztere erscheint entbehrlich, weil nicht ohne Gefahr.

Die Anatomie der Ankylosen behandelt Payr ausführlich. Sie ergibt sich zum grössten Teil aus dem oben Ausgeführten. An den Gelenkenden ist die Art der Verkleidung, der Zustand des Knorpels, die Breite der durchmeisselten Fläche bei der Operation wichtig. Der Kapselschlauch ist meist verödet, er bildet in der Mehrzahl der Fälle eine einheitliche fibröse Masse. Es hat keine Bedeutung, dass noch Bänder herüberziehen. Es können aber noch Teile der Kapsel erhalten sein, ja sogar mit Synovia erfüllt sein. Dem Gelenkkörper sind fibröse Massen aufgelagert. Der Knorpel zeigt die oben beschriebenen Veränderungen.

Manchmal ist der Gelenkkörper zum grössten Teil mit relativ gut erhaltenem Knorpel überkleidet, nur an einer Stelle fehlt derselbe völlig und an ihr besteht eine Knochenbrücke, das ist der Fall bei metastatischer Vereiterung des Gelenks.

Danach wollen wir an die Frage der Behandlung herantreten. Sie teilt sich in die blutigen und unblutigen Methoden. Gara empfiehlt 1908 Fibrolysin zur Behandlung der schweren Ankylosen und gibt an, nach 17 Einspritzungen zufriedenstellende Beweglichkeit erzielt zu haben. Später hat Gara nichts mehr von seinen Fällen gehört. Knotz hat mit Fibrolysineinspritzungen

wesentliche Erfolge nicht beobachtet; nur bei 2 extraartikulären und 2 intraartikulären Versteifungen stellte das Ergebnis zufrieden. Auch hier fehlen die Nachuntersuchungen. Georg Müller will einen Fall von schwerer Spondylarthritis mit Ankylose durch Fibrolysineinspritzungen geheilt haben. Auch hier fehlt die Nachbeobachtung.

Den grössten Fortschritt in der konservativen Methode bedeutet die Biersche Hyperämiebehandlung. Es gelang auch uns in einem Falle entzündlicher Ellbogengelenkankylose nach Schussverletzung mit diesem Verfahren in 3 Wochen volle Funktion zu erzielen.

Immelmann behandelt Gelenksteifigkeiten mit Bierschen und Tyrnauerschen Apparaten und gibt als Vorzüge an, die gleichmässige und rasche Erwärmung, das gleichmässige auch längere Festhalten des gewünschten Wärmegrades, die Möglichkeit der raschen Aenderung des Wärmegrades. Strochauer beschreibt eine genaue Technik für die einzelnen Gelenke. Bosanyi glaubt auch bei der geringsten passiven Beweglichkeit auf Heilung oder wenigstens Besserung rechnen zu dürfen und empfiehlt heisse Schlammumschläge und darauffolgend Alkohol. Th. Müller empfiehlt maximale Beuge- und Streckstellung über Nacht bezw. den Tag über. Neumeister beschreibt Schienen für alle Gelenke. Alle diese Massnahmen können natürlich nur Platz greifen, wenn eine knöcherne Ankylose auszuschliessen ist. Erweist das Röntgenbild eine solche, so ist über die Berechtigung der Operation kein Zweifel mehr. Immerhin ist auch den Dauerresultaten bei den verschiedenen Behandlungsmethoden der nicht knöchernen Versteifungen nachzuspüren, manche voreilige Angabe in der

Literatur der konservativen Methode würde berichtigt werden müssen. Billroth sagt einmal: „Wer wird sein Leben für ein steifes Ellbogengelenk aufs Spiel setzen wollen?“ Es war die Zeit, als die ersten Versuche in die Oeffentlichkeit drangen. Ollier machte bereits darauf aufmerksam, nicht subperiostal zu resezieren, sondern einen zirkulären Perioststreifen im Niveau des wiederherzustellenden Gelenkspaltes zu entfernen. Defontaine empfahl seine Osteotomia trochleiformis, d. i. Absägen einer Knochenscheibe parallel der Gelenklinie. Paul Vogt und König traten für die Erhaltung der wichtigsten Muskelansatzpunkte ein. Watson resezierte nach Frakturen das untere Humerusende, ebenso Neudörfer.

Ein System brachte erst Helferich in die Operation der Gelenkversteifungen. Ausgehend von der Betrachtung der Pseudarthrose und des wahren Gelenks haben wir nun 2 Hauptgruppen zu unterscheiden: Die Bildung eines falschen und die eines neuen Gelenks. Payr gab eine Einteilung der Operationsmethoden an, auch sie ist nicht lückenlos. Vielleicht empfiehlt es sich, zunächst einmal die extra- und intraartikulären Operationen zu unterscheiden. Extraartikulär operierte Ménière, der bei versteiften Hüftgelenken distal eine Pseudarthrose bildete, die Osteotomia subtrochanterica, ein lange geübtes Verfahren. Klapp gab 1909 an, beim Kniegelenk auf alle Eingriffe zu verzichten, die mit einer Schädigung des Bandapparates einhergingen, weil die Gelenke zwar mobil aber nicht stabil blieben. Er beugt nicht nur bis zum rechten Winkel, sondern darüber hinaus, kehrt zur rechtwinkeligen Stellung zurück (zur Beseitigung der Weichteilspannung), schneidet auf der Aussenseite auf das Femur ein, hebt das Periost

ab und durchschlägt den Knochen, ohne eine hintere Brücke stehen zu lassen. Der Keil, der den oberen Teil der Gelenkfläche mit enthält, wird herausgezogen, die hintere Kapsel mit der Schere abgetrennt; nach 14 Tagen beginnt er mit passiver Dehnung der Weichteile. Gleichfalls ausgehend von der Ueberlegung, dass oft noch genügend Knorpel gut erhalten ist, schneidet auch Deutschländer einen Keil aus und bringt die erhaltenen Knorpelpartien, sei es vorne oder hinten, als artikulierende Flächen aufeinander.

Bei der Betrachtung der intraartikulären Operationen möchte ich zunächst das Verfahren von Kocher hervorheben, der das neue Gelenk in Luxationsstellung fixiert, nach 8—14 Tagen reponiert und sofort mit Bewegungsübungen beginnt.

Die meisten Versuche galten der Schaffung einer Pseudarthrose durch Zwischenlagerung. Immerhin gab es einige Chirurgen, die ohne dieselben auskamen. Lucas-Championnière, v. Hacker und Campenon glauben derselben entraten zu können. Die Operationen nach Zwischenlagerungen scheiden wir am besten nach der Art des zwischen gelagerten Materials. Anorganische und organische Stoffe sind erprobt worden.

Föderl hat bei Hühnern Celloidinplättchen verwendet und fand 52—96 Tage nach der Operation normale Beweglichkeit. Roser implantierte Goldplättchen, Orlow beobachtete in 3 Fällen Fisteln, bis der Fremdkörper entfernt war. Chlumsky experimentierte an Hunden und Kaninchen: Silber- und Zinneinlagen waren zerrieben, Celloidin und Gummi fand er an Ort und Stelle, ebenso versuchte er Billrothbatist und Collodium. Er will einen neuen Knorpelüberzug vom

überbleibenden Knorpel ausgehend gesehen haben. Ich verweise deswegen auf meine obigen Ausführungen. Hübscher und Pupovac versuchten Magnesiumblech. Ersterer bekam Wasserstoffgasfisteln, ebenso auch Hoffa. Zu bemerken ist, dass in allen Fällen die Schädigungen des Gelenkapparates zu gering waren und die Resultate der Frage der Ankylosenbehandlung nicht dienen können, sondern nur der Frage der Einheilung von Fremdkörpern. Wir sind über dieses unglückliche Stadium rasch hinausgekommen.

Es folgen die Versuche mit organischem Material. Hier wurde lebendes und totes verwendet. Artfremdes Material wurde versucht in Form der präparierten Schweinsblase. Bereits Föderl operierte damit; Narath versuchte sie beim Kiefergelenk und erhielt eine monatelang sezernierende Fistel. Eingehender befasste sich William Baer mit der Frage. Nach misslungenen Versuchen mit cargile membran präpariert er die Schweinsblase wie Catgut: sie wird gereinigt, desinfiziert und in eine Lösung von chromsaurem Kali mittlerer Konzentration gelegt, dann in entsprechender Grösse geschnitten, aufgezogen und 3 Tage dem Sonnenlichte ausgesetzt, bis eine Grünfärbung die völlige Reduktion der Chromsalze anzeigt. Getrocknet wird die Membran in steriler Packung aufbewahrt. Sie ist unbeschränkt haltbar. Vor dem Gebrauch wird sie erst 10 Minuten in physiologische Kochsalzlösung gelegt, wodurch sie weich und verwendungsfähig wird. Als allgemeine Bedingungen fordert Baer vom Material, dass es absorbierbar sein muss, dass es 30—40 Tage intakt bleiben muss, dass es ausreichend sein muss, um die Gelenkflächen zu bedecken. Wreden wäscht

die Blase sorgfältig mit Seife und Bürste, sterilisiert sie, kocht sie in 90% Alkohol und hebt sie in einer Mischung von sterilem Glyzerin und 90% Alkohol mit 5% Phenol auf. Schmerz benutzt Amnion. Er nimmt die Placenta einer gesunden Frau, reinigt sie gleich nach der Geburt in fliessendem Wasser von Blut, trägt das Amnion zirkulär am Rande des Mutterkuchens mit der Schere ab, spannt es auf Glasrahmen auf, befestigt es mit Seidenknopfnähten, legt es 48 Stunden in 10% Formollösung, wässert 48 Stunden in fliessendem Wasser, kocht 20 Minuten in gewöhnlichem Wasser oder trocknet in Dampf von 110 Grad und konserviert in absolutem Alkohol (Methode Foramiti). Föderl hat bereits auch die Wand einer Ovarialzyste benutzt. Auch diese Methoden dürfen als abgetan betrachtet werden; entweder wird das Material resorbiert oder es macht Reizerscheinungen als Fremdkörper.

So blieben die Versuche mit lebendem Material; man könnte hier gestielte und ungestielte Transplantate unterscheiden, aber besser ist es nach dem Material zu trennen. Heterologes Material verwendete Diel bei einer knöchernen Ankylose der Patella. Er benutzte Netz von einem eben geschlachteten Kaninchen und Renntiersehne. Er erhielt ein gutes Dauerresultat. Die ältesten Versuche jedoch machte man mit Muskelgewebe. Helferich empfahl den gestielten Muskellappen fürs ankylotische Kiefergelenk. Quénu nahm einen Lappen aus dem musc. brachialis internus, ebenso Nelaton. Albarran benutzte den Trizeps, ebenso Murphy. Vulpius empfiehlt gestielte Muskelfaszienlappen, Lipburger gebraucht ebenfalls den Trizeps. Durante nimmt einen Muskelperioststreifen, Neff nimmt einen

gestielten Lappen aus dem musc. triceps, ebenso Göbell, Bier, Simon.

Ebenso wichtig ist das Fettgewebe als Interpositionsmaterial. Schanz verwendete es zuerst am Ellbogengelenk mit gutem Erfolg. Er nimmt eine Art Schleimbeutelbildung an, eine Annahme, die unten zu besprechende Versuche Sumitas bestätigen. Lexer transplantierte es ins Kiefergelenk, Röpke trat 1913 auf dem Chirurgen-Kongress sehr warm dafür ein, Payr empfahl es fürs Ellbogengelenk, verwendete es auch am Hüftgelenk. Vulpius warnt vor Fettnekrosen mit Fistelbildung, Müller-Rostock glaubt das gleiche Resultat mit Kampferöl und Vaseline erzielen zu können, wenn der Lappen sich nicht erhalten sollte, ein Verfahren, das Taylor bei bindegewebigen Verwachsungen geübt hat mit einer Mischung von gelbem und weissem Wachs und Lanolin, gegebenenfalls setzt er noch Hammeltalg, Rizinusöl und Bismutum subnitricum zu. Ueber das Schicksal der Einlagerungen wollen wir weiter unten sprechen.

Schanz empfiehlt, zur Lösung der Patella den gestielten präpatellaren Schleimbeutel auf die Hinterseite zu bringen. Lexer verwendet am Kniegelenk Hydrozelenhaut ohne sonderlichen Erfolg. Colaczek empfiehlt Peritoneum. Er schützt es vor Austrocknung durch Aufbewahrung in einer Flüssigkeit oder in Feuchtigkeit bei niedriger Temperatur (im Eisschrank bei 0—1 Grad Celsius), um die autolytischen Vorgänge zu hemmen. Er verwirft alle mechanischen und chemischen Reinigungsmethoden, d. h. die Methode nach Foramiti (s. oben) und empfiehlt Lockesche oder Ringersche Lösung. Als Vorzüge gibt er die Dünnheit des Materials an, das sich

sehr gut anschmiegt, die allseitige Berührung des Transplantats mit dem Säftestrom, die Elastizität und die grosse Haltbarkeit. Er behandelte damit 3 Fälle. Im Tierexperiment fand er bei Verwendung von Peritoneum als Ersatz für die Gelenkkapsel nie Verklebungen oder Verwachsungen, nie auch nur teilweise Gelenkverödungen. Bei Betrachtung von innen war kein Unterschied zwischen bodenständiger Synovialis und Implantat zu bemerken. Histologisch war weder bei der Homo- noch Autoplastik eine Nekrose zu bemerken; während um den Seidenfaden herum eine kleinzellige Infiltration bestand, fehlte diese um und in dem Transplantat, das also nicht als Fremdkörper wirkte und keinen Entzündungsreiz verursachte. Ein kleiner hämatogen entstandener Abszess um einen Faden der Naht hatte kein Zugrundegehen, keine Vereiterung, keine kleinzellige Infiltration des Transplantats zur Folge. Artfremdes totes Peritoneum, nach Foramiti konserviert, hatte, wie es die Versuche v. Saars zeigten, kleinzellige Infiltration, wucherndes granulierendes Gewebe zur Folge. Quénu benutzte die Gelenkkapsel und bekam gute Dauerresultate. Die Faszieninterposition systematisch durchgeführt zu haben, ist das Verdienst Payrs. Als gestielte Transplantation schlägt er die fascia lata um und bringt sie in die neu gebildete Kniegelenkshöhle. Aehnlich verfuhr Cramer bei einer Kniegelenksmobilisierung. Enderlen hat bei einer gleichen Operation teils freie, teils gestielte Faszien verwendet. Am Ellbogengelenk bildete Simon einen Muskelfaszienlappen aus dem Trizeps, ähnlich Cordua. Murphy nahm Fettfaszienlappen aus dem musc. supinator longus. Isaja machte einen Schnitt in die Aponeurose, brachte durch denselben das Olekranon nach aussen und fixierte die

Aponeurose selbst zwischen den angefrischten Gelenkenden mit Katgut am vorderen Kapselumfang und den Seitenbändern. Mit gutem Erfolg verwendete Cornew die freie Faszientransplantation aus der fascia lata am Kiefergelenk. Kirschner übte die freie Faszientransplantation am Kniegelenk und ihm ahmte Pupovac nach, am Ellbogengelenk verwendete sie Payr, ebenso Ritter. Göbell empfiehlt sie hier wegen der mangelnden Schmerzhaftigkeit bei Bewegungsübungen und der daraus entspringenden Möglichkeit, frühzeitig die Nachbehandlung zu eröffnen, Pupovac empfiehlt sie ebenfalls. Turner verwendete die fascia lata zusammen mit einem Fettlappen aus der Trochantergegend.

Die Periosttransplantation ist das Verdienst Hofmanns. Er versuchte sie zuerst an einem knöchern versteiften Ellbogengelenk. Versuche ergaben, dass bei Hunden auf wunde Knochenflächen gebrachtes frei transplantiertes Periost dort nicht nur anheilt, sondern auch auch als solches weiter funktioniert, vorausgesetzt, dass die Osteoblastenschicht mittransplantiert wird; dies kann man bei der Entnahme am besten unter nur geringem Zug bei der Ablösung mittels Raspartorium unter Druck desselben gegen die Knochenoberfläche bewerkstelligen. Die periostentblösste Partie bedeckt sich mit einer Bindegewebsschicht, die makroskropisch periost-ähnlich ist, sich wie dieses auch abziehen lässt, es sei denn, dass die Osteoblastenschicht an Ort und Stelle blieb. Ausserdem verwendete Hofmann die freie Periosttransplantation an einem Kniegelenk als einfache Bekleidung, in einem Schultergelenk kleidete er beide gegenüberliegende Knochenflächen aus, ebenso in einem Interphalangealgelenk, auch bei der Operation eines Brückenkallus ver-

wendete er dieses Verfahren. Ihm nach übt es Greiffenhagen. Payr sagte einmal, dass von ungestielten Lappen sich überhaupt nur solche mit knochen- oder knorpelbildender Fähigkeit eigneten, also Periost oder Perichondrium; alle übrigen frei transplantierten Gewebe, besonders Fremdkörper, erzeugten durch ihren Reiz eine starke Bindegewebsneubildung.

Die Transplantation des Knorpels ist durch Lexer bekannt geworden. Abgesehen von seinen Gelenktransplantationen zum Ersatz von an Tumoren erkrankten Knochen transplantierte er in zwei Fällen von versteiften Kniegelenken Gelenkknorpel mit einer Schicht eineinhalb fingerbreiten Knochengewebes; reinen Gelenkknorpel transplantierte er am Ellbogengelenk, indem er zwei Scheiben so gegenüber lagerte, dass eine jede die zugehörige Knochenoberfläche bekleidete. Aehnlich verfuhren Diakonow und Weglowski, welch letzterer Knorpel von der 6. und 7. Rippe mit Perichondrium nahm (5 : 2 : 0,3). Lexer fand bei der Autopsie drei Monate nach der Operation gut färbbare Knorpelzellen. Wrede fand im Experiment nach 111 Tagen die gute Färbbarkeit, im Gelenkteil auch Usuren. Aehnlich sind die Befunde Wredens, der am Rande Gefässneubildung und Uebergang der Bindegewebsfasern des Knochens in den Knorpel sah.

Sehnenscheide empfiehlt Payr zu Interposition bei der Operation ankylosierter Interphalangealgelenke.

Die Transplantation von Haut hat zwar Huguier verworfen, weil sie zu Retentionen führe. Wullstein verwendete sie bei einer Arthroplastik der Patella. Im Tierexperiment fand er vier Monate nach einer Operation am Hunde in der Tiefe noch geringe Reste des Platten-

epithels, eine einzige Haarwurzel deutete noch auf die Präexistenz dieses Kapselteils. Eine noch in gleicher Tiefe gelegene kleinzellige Infiltration beweist, dass die metaplastischen Vorgänge nach vier Monaten noch nicht abgeschlossen sind. Biesalski veröffentlicht noch einen Fall von Gluck, wo dieser bei einer Hüftgelenksmobilisierung einen gestielten Unterhautfettlappen in die künstliche Pfanne gelegt, den Oberschenkelstumpf gegen die Epidermis gestellt (zunächst in Extension, um die Haut nicht zu lädieren) und bis auf einen kleinen Spalt zugenäht hat. Derselbe schloss sich dann von selbst. Er erhielt ein ideales Resultat.

Mundschleimhaut wurde mit Erfolg ins Kiefergelenk implantiert. Payr glaubt auf ein Implantat nicht verzichten zu können, da es bei der Operation abgesprengte Knochenstücke fixiert und Blutungen besonders bei der Extension verhindert.

Prinzipiell verschieden von diesem Modus ist die Methode der Gelenktransplantation. Klapp wies zuerst auf die Möglichkeit einer Umpflanzung von Gelenkenden hin, indem für ihn nicht die Pseudarthrose, sondern das Gelenk selbst Vorbild ist. Er empfiehlt das Verfahren fürs Ellbogen- und Schultergelenk; es ist jedoch nur ausführbar, wenn der Knorpel noch gebrauchsfähig ist. Unter der funktionellen Inanspruchnahme soll der Knorpel sich erhalten und die Fähigkeit zu gleiten und Synovia abzuscheiden wieder erlangen. Payr bestreitet dieses. Lexer nennt es Rückpflanzung. Perthes und v. Hofmeister berichten ebenfalls über dieses Verfahren, es kann anscheinend nur bei frischen Frakturen und Ankylosen, die durch Blutungen ohne Schädigungen des Knorpels bedingt sind, Anwendung finden. Als

Grundlage der Betrachtungen der eigentlichen Gelenktransplantationen mögen folgende biologische Tatsachen dienen.

Bergemann wies nach, dass Knochen 14—18 Stunden nach dem Tode oder der Amputation noch steril ist. Lexer verlangt eine gerade Anfrischung der Knochenenden und nimmt nur Material von Leuten, die wegen Altersbrand oder schwerer Verletzungen amputiert sind. Küttner empfiehlt bei Transplantationen aus der Leiche die vorherige anatomische und bakteriologische Untersuchung derselben, um nicht einen Misserfolg wie Lexer erleben zu müssen.

Was die Einheilung der einzelnen Teile anlangt, so liegen ausführliche Untersuchungen von Axhausen vor. Er unterscheidet an dem Einheilungsprozess zwei Stadien, zunächst ein indifferentes, dieses geht über in eines der Lebenserhaltung oder der Nekrose. Knochengewebe geht aus dem indifferenten Stadium in das der Nekrose über. Das Mark zeigt am Mutterboden in geringer Ausdehnung Lebenserhaltung, die Hauptmasse verfällt der Nekrose. Von der Oberfläche in die Tiefe fortschreitend findet er Substitution von umgebendem Bindegewebe aus, dem sich ossifizierende Elemente aus der oberflächlichen Schicht zugesellen können. Die dem Mutterboden zugekehrten Abschnitte des Gelenkknorpels zeigen Lebenserhaltung, die tiefer gelegenen Nekrose. Von den Fällen der umfangreichen am Leben gebliebenen Knorpelabschnitte erfolgt unter lebhafter Proliferation zelluläre Substitution des toten Knorpels unter Persistenz der Grundsubstanz. Bei Abwesenheit lebenden Knorpels in der Nachbarschaft kommt es zur lakunären und vaskulären Resorption, gelegentlich auch zur Dissektion

(Abtrennung toter Knorpelabschnitte). Vom Epiphysenknorpel erhält sich nach einem längeren indifferenten Stadium nur eine oberflächlich gelegene Schicht unter dem Perichondrium oder an der Schnittfläche, der weitaus grösste Teil verfällt der Kernschrumpfung und Kernlösung, die zelluläre Substitution spielt nur eine geringe Rolle, die Hauptmasse verfällt der lakunären und vaskulären Resorption. Eine Ossifikation erfolgt nur an erhaltenen Abschnitten. Wachstumsstörungen sind die notwendige Folge. Weitere Untersuchungen liegen von Wrede vor, die sich im allgemeinen mit denen Axhausens decken. Er findet im Knochenmark Blutbildungszellen, an der Verwachsungsstelle unterscheidet er den direkten Uebergang der beiden Knochenbälkchennetze, bindegewebige oder kallöse Vereinigung, Kapseleinheilung ist ihm nicht gelungen, weil das gefässarme subkutane Gewebe des Kaninchens nicht imstande ist, die Ernährung zu übernehmen. Judet sieht einen Erfolg der Knorpeltransplantation nur bei Schluss der Synovialhöhle und fordert die Uebertragung des Knorpels und der Synovialscheide im anatomischen Zusammenhang, ein Verlangen, dem auch Dalla Vedova auf Grund seiner Untersuchungen entgegentritt. Der Einheilungsmodus wird noch klar aus den Küttnerschen Präparaten vom Femurkopf. Lexer gibt auf Grund seiner Erfahrungen an, dass es nicht zu befürchten ist, dass das umgebende Bindegewebe in den Spalt hineinwächst und die Knorpelfläche zerstört, die deckende Kapsel verhindert eher das allseitige Verwachsen der eingepflanzten Knochenteile mit der ernährenden Umgebung. Misserfolge hatte Lexer durch Nachblutungen, Eiterung einer Drahtnaht (er empfiehlt deshalb keine Befestigung und eröffnet die Nach-

behandlung erst nach vollkommener Einheilung) und Tbc. Rezidive.

Lexer unterscheidet demnach die Transplantation des halben Gelenks, des ganzen Gelenks ohne Kapsel und des ganzen Gelenks mit Weichteilen. Tietze hat bereits das untere Radiusende durch eine Phalange ersetzt, Walther durch das obere Ende der Fibula, ebenso ist eine derartige Plastik von meinem Chef mit Erfolg ausgeführt, Lexers halbe Gelenktransplantationen beziehen sich nur auf an Tumoren erkrankten Knochen, nicht Ankylosen, Roberts ersetzt den Femurkopf durch das caput tali, Duval den Humeruskopf durch das capitulum metatarsi I. Bei einer Operation eines ankylosierten Ellbogengelenks nach eitriger Gelenkfraktur hat Duval die Malleolengabel transplantiert. Röntgenbeobachtung zeigte, wie überflüssige Teile wie malleolus internus allmählich resorbiert wurden. Lexer berichtet über einige Fälle von Transplantationen ganzer Gelenke. Bei zwei transplantierten Kniegelenken (einem mit überpflanzten Menisken, einem ohne dieselben) erhielt er gute Resultate, ein einer Leiche entnommenes Kniegelenk musste wegen starker Bindegewebswucherung entfernt werden. Hinz hatte die Kapsel nicht genügend entfernt und bekam eine Fistel (jedenfalls, wie Hildebrand annimmt, ein Tbc. Rezidiv). Biesalsky transplantierte den Malleolenknorpel samt Spongiosa in die Hüftpfanne und deckte den Oberschenkelkopf mit dem Knorpel des Talus. Die Transplantationen ganzer Gelenke mit Kapsel ergaben keine befriedigenden Resultate. Buchmann transplantierte das I. Metatarsophalangealgelenk autoplastisch ins Ellbogengelenk; bei einem Fall von den beiden veröffentlichten trat eine Fistel ein,

die unter Dauerstauung heilte. Die Resultate sind unbefriedigend. Von Seiten des Fusses hatten die Patienten keine Beschwerden. Auch Vaughan beobachtete nach Transplantation eines Kniegelenks samt Kapsel eine Fistelbildung. Auch Deutschländer beobachtete aseptische Eiterung und das Bild einer Arthritis deformans. Küttner beschäftigte sich mit der Frage der heterologen Gelenktransplantation. Bruch, der in Java experimentierte, stellte folgende Verwandtschaftsreihe auf:

Mensch,
Orang Utan,
Gibbon,
Macacus rhesus und nemestricus,
Macacus cynomolgus,

wobei zu bemerken ist, dass der Mensch vom Orang Utan ebenso weit entfernt ist wie der Orang Utan vom Macacus rhesus. Da der Mensch vom Macacus rhesus nicht so weit entfernt ist als das Kaninchen vom Meerschweinchen, so beweisen Fehlresultate hier nichts. Küttner operierte einen Fibuladefekt durch heterologe Plastik mit Erfolg. Fritz König implantierte eine Elfenbeinprothese für den an Sarkom erkrankten und resezierten Gelenkteil des Humerus ins Ellbogengelenk. Er hatte ein Jahr nach der Operation 45 Grad Beweglichkeit zu verzeichnen. Wackelbewegungen waren nicht vorhanden. Rehn ersetzte den Gelenkanteil der Tibia durch Horn.

Eine besondere Art der operativen Gelenkmobilisierung stellte die Arthrolyse dar, sie ist bis jetzt nur am Ellbogengelenk geübt und soll im speziellen Teil ausführlicher behandelt werden.

Was die Indikation zur Operation anlangt, so ist diese genau durch Payr fixiert. Sie hat zu berücksichtigen den Gesundheitszustand des Patienten, das Alter (ältere Leute werden weniger in Frage kommen als junge), Arbeit, Stellung und Schmerzen. Gegenindikation bilden Karzinome, zehrende Allgemeinerkrankung, Verkürzung der Weichteile, hochgradige Atrophien, wenngleich auch gute Resultate noch nach 12 Jahre bestehender Ankylose und entsprechender Atrophie beobachtet wurden. Tubby glaubt wegen der Schmerzen nur mutige Leute operieren zu dürfen. Schmerzhafte Nachbehandlung hat immer ihren Grund in der angewandten Operationstechnik, so ist dieselbe bei freier Transplantation weniger schmerzhaft als bei gestielten Plastiken. Göbell empfiehlt frühzeitige Operation, Payr wartet erst ab. Bei Ankylosen nach Pyarthros und Osteomyelitis hat man noch nach 10 Jahren frische Herde gefunden, also empfiehlt sich hier längeres Abwarten. Putti unterscheidet eine absolute Indikation, wie doppelte Kiefergelenksankylose, doppelseitige Hüftgelenksankylose, Versteifung des Handgelenks in Plantarflexionsstellung der Hand, des Ellbogengelenks in stumpfwinkliger oder gestreckter Stellung; als soziale Indikation betrachtet Putti eine Berufsschädigung durch Versteifung des Kniegelenks in Streckstellung; hier macht Payr auf die mala voluntas der Rentenempfänger aufmerksam. Eine Gegenindikation bildet nach Putti der Status eines Gelenks nach Resektion desselben wegen Tuberkulose.

Auf eine Vorbehandlung mit eventuell nötigen Tenotomien weist Tubby hin.

Die Prognose gestaltet sich nach Payr um so günstiger, je kleiner die Gelenkflächen und je mächtiger

die das Gelenk bewegenden antagonistischen Muskelgruppen sind. Die Bewegung im Gelenk soll möglichst einachsig sein. Die Technik ergibt sich je nach der gewählten Methode.

Nachoperationen sind unter Umständen nötig. Als solche kommen in Frage die Patellolyse, die nachträgliche Resektion eines vorspringenden Knochenstückes wie an der Tibia, des prozessus coronoideus der ulna oder der Olekranonspitze und das Brisement forcé. Letzteres sollte nur bei nachfolgendem Kompressionsverband und Ruhigstellung des Gelenks auf drei Tage vorgenommen werden, da es sonst sehr leicht den Zustand verschlimmern kann.

Die Art der Nachbehandlung gestaltet sich je nach dem Gelenk und der eingeschlagenen Operationsmethode verschieden. Payr übt am Kniegelenk die Extension zur Erhaltung des klaffenden Spaltes und Schmerzlinderung; nach Entfernung der Naht beginnt er passive, nach vollkommenem Schluss der Hautwunde aktive Bewegungsübungen, später Pendeln, nach 4-5-6 Wochen Gehversuche; die Nachbehandlung soll sich auf ein halbes bis ein ganzes Jahr erstrecken. Als Fehler gibt Payr an ungenügende Extension, zu lange Ruhigstellung, ungenügende Pflege des Muskelapparates durch Elektrizität, Massage, Uebungen, Versäumen des rechtzeitigen Beschaffens eines Hülsenapparates, zu brüske Bewegungen, Unterlassung des Pendelns, Scheu vor notwendigen Nachoperationen. Vulpius empfiehlt das freie Transplantat gegenüber dem gestielten, um infolge der geringen Schmerzen die Nachbehandlung zu erleichtern. Von verschiedenen Seiten werden Etappen-

verbände empfohlen, so auch von Buchmann beim Ellbogengelenk.

Ueber die Frage des Schicksals des neuen Gelenks geben uns die Versuche, die Sumita durch 20 Operationen an Hunden im Auftrage Payrs anstellte, Auskunft. Sumita findet Erfolge auch an den bisher wenig erfolgreich operierten Gelenken. Das interponierte Gewebe erfährt durch Pressung und Zerrung bei der Bewegung eine Hyperämie und Gefässneubildung, dadurch Hyperplasie. Durch Gewebsblutungen, partielle Nekrosen, Verflüssigung des nekrotischen Gewebes, nachfolgende Wanddifferenzierung des entstandenen Hohlraums entsteht eine Art Schleimbeutel (was Schanz bereits vermutet hat), d. h. ein Hohlraum, der eine schleimige, fadenziehende Flüssigkeit enthält. Die innere Wand sieht glatt, weisslich, fibrös, spiegelnd aus, ein Endothelbelag fehlt, vielmehr besteht eine mehr oder weniger dicke epithelähnliche Anordnung der rundlichen oder sternförmigen Zellen mit einem grossen Kern, die bald spärlich, bald sehr reichlich zu finden sind. In der Umgebung kommt es zu einer einer Gelenkkapsel ähnlichen Differenzierung des umgebenden Bindegewebes; durch Zerrung und Hyperämie entstehen bei der Gelenkfunktion Verdickungen da, wo die stärksten mechanischen Reize vorhanden sind, jedenfalls ein Ersatz für die Gelenkbänder. Knorpelregeneration fand er nicht, der noch vorhandene erfuhr allmählich eine fibröse Umwandlung durch Einwachsen von Gefässen. Die makroskopisch knorpelähnlich aussehende weisse Masse, welche den Knochen überzieht, ist bindegewebig; dieselbe stammt vom Lappen und vom umgewandelten Knorpel. Hohmeyer und Magnus machten Versuche an

Kaninchen und fanden die funktionelle Beeinträchtigung des Gelenks bei frühzeitiger Belastung und Bewegung des Gelenkes ohne Einpflanzung von Faszie ebenso gering wie mit derselben. Der Gelenkspalt war in beiden Fällen nicht kleiner, in allen Fällen fand sich als Bekleidung des Gelenkspaltes ein hochdifferenzierter Innenbelag von platten Zellen, bei Implantation von Weichteilen zwischen die Gelenkkörper befand sich der neugebildete Spalt stets innerhalb des Implantats. Nach 7—10 Tagen liessen sie Bewegungen zu, histologisch fand sich in frühen Stadien ein Fibrinpfropf mit mehr oder weniger zahlreichen Zellen, der organisiert wurde. Am 19. Tag war der Knochen von Granulationsgewebe überzogen, das am 38. Tage sich in eine feste fibröse Masse umgewandelt hatte. Nach 44 und 47 Tagen fand sich keine wesentliche Veränderung mehr. Die fibröse Masse lag mehr auf der Tibia, der Spalt also mehr nach dem Femur zu. Mitten im fibrösen Gewebe klafften einige Lücken, die bereits einen deutlich differenzierten Innenbelag zeigten. Innerhalb des fibrösen Gewebes lassen sich noch nach 61 Tagen Muskelfasern mit allen Zeichen der Degeneration nachweisen. Murphy fand auch eine der Synovialschicht ähnliche Bekleidung und einen knorpelähnlichen Ueberzug.

Bei Nachuntersuchungen fand Payr Abrundung der Gelenkflächen, Annäherung an die normale Gestalt; sekundäre Veränderungen wie Luxationen, Deformitäten fehlen. Die Exkursionsbreite vermehrte sich, eine Wiederkehr der Ankylose und Entstehung eines Schlottergelenks war ausgeschlossen. Das Muskelvolum nahm zu. Die Kontrollaufnahmen der Gelenke ergaben stets glatten Gelenkspalt, die Spongiosa erfuhr eine funk-

tionelle Umbildung. Die Reflexe und die Tiefensensibilität kehrten wieder, es traten keine an neuropatische Formen erinnernde Erkrankungen auf; infolge Fehlens des Knorpels sah Payr auch keine an Arthritis deformans erinnernde Veränderungen. Heller fand an den Payrschen Fällen noch nach Jahren funktionelle Besserung, eine gleiche Beobachtung wurde in dem Ritterschen Falle gemacht.

II.

Diese allgemeinen Bemerkungen sollen nun als Grundlage dienen zur Betrachtung der Behandlung knöchern versteifter Ellbogengelenke. Es existieren in der Literatur eine grosse Zahl geheilter Fälle, allein die Beobachtung ergibt, dass viele keine Dauerresultate veröffentlichten. Als Dauerresultat kann nur ein Resultat betrachtet werden, das nach der letzten Operation seit 4 Monaten mindestens besteht. Vorher ist die Gefahr einer Verschlechterung stets vorhanden, später werden die Resultate meist besser.

Das Ellbogengelenk ist im allgemeinen Traumen leichter ausgesetzt als andere Gelenke, für Schussverletzungen findet es Esmarch schon prädisponiert durch seine exponierte Stellung beim Laden und Feuern und die Neigung von Splitterungen der Diaphyse sich in den Gelenkteil fortzusetzen. Für ihn ist es noch ein befriedigendes Resultat, wenn man in den Fällen, wo man früher amputierte, ein ankylotisches Gelenk erzielt.

Als Operationsschnitte gibt Payr an:

a) die Resektionsschnitte (v. Langenbeck u. Kocher),

b) die rein lateralen (bilaterale und unilaterale).

Prîbam empfiehlt aus der v. Eiselsbergschen Klinik einseitige äussere oder doppelseitige Gelenkschnitte. Als

Operationsmethoden kommen natürlich alle oben erwähnten in Frage, ausserdem eine, der wir unser besonderes Interesse noch widmen werden, Wolffs Arthrolyse. Als Verband empfiehlt Přibram die rechtwinkelige Stellung, Buchmann legte zunächst einen Gipsverband in Streckstellung, nach 3 Wochen in spitzwinkeliger Stellung an, in bezug auf die Nachbehandlung gelten die oben erwähnten allgemeinen Gesichtspunkte. An einigen Fällen der Literatur will ich die verschiedenen Wege kurz beleuchten.

Dauerresultate mit dem Kocherschen Verfahren der oben erwähnten 14tägigen Luxation konnte ich in der Literatur nicht finden, um so mehr mit dem anderen Verfahren der Resektion. Lucas-Championnière berichtete in der Pariser Chirurgischen Gesellschaft über eine knöcherne Ankylose des rechten Ellbogengelenks nach Bruch. Er resezierte ohne zu interponieren, begann nach 4 Tagen mit Bewegungen, beschränkte sich jedoch in den ersten 3 Wochen auf kleine Exkursionen, um ein Schlottergelenk zu vermeiden. Er will nach 18 Monaten ein sehr gutes Resultat zu verzeichnen haben, immerhin fehlen die Angaben über die Exkursionsbreite.

Ungünstig lauten die Erfahrungen über die Interposition anorganischen Materials. Pupovac legte in ein nach Gonorrhoe knöchern versteiftes reseziertes Ellbogengelenk ein Magnesiumblättchen und erreichte nur 21 Grad Beweglichkeit. Hoffas erster Fall, über den er berichtet, ist ein knöchern versteiftes Ellbogengelenk in rechtwinkeliger Stellung mit proniertem Vorderarm nach einer 2 Jahre vorher bestandenen Scarlatina. Er resezierte, interponierte ein Magnesiumblättchen, gipste in Streckstellung ein, liess 6 Wochen ruhig liegen, erhielt die oft

beobachtete Gasfistel, führte die Stellung in Etappen zum rechten Winkel und konnte 9 Monate nach der Operation nur 15 Grad Beweglichkeit verzeichnen. Mancher Fehler ist immerhin auch der Nachbehandlung zur Last zu legen.

Resultate über die Behandlung knöchern versteifter Ellbogengelenke mit konserviertem totem organischem Material liegen von Wreden und William Baer vor. Beide benutzen die konservierte Schweinsblase. Wredens Fälle sind 2 Monate bezw. 2 Wochen alt, sind also kritisch nicht zu verwerten, zumal man später nichts mehr davon gehört hat, Baer hat bei 2 so operierten Fällen nur einen Erfolg gehabt.

Die meisten Operationen wurden mit Interposition des lebenden Materials ausgeführt. Quénu interponierte in einem Fall knöcherner Ellbogengelenksankylose nach orthopädischer Resektion Sehnenfaszie und Gelenkkapsel. Er erhielt Beugung bis zum rechten Winkel, gute aber unvollkommene Streckung, gute Pronation. Der Patient starb an Lungentuberkulose. Das Resultat ist im ganzen unbefriedigend, weil erst bei einer Beugung im spitzen Winkel der Arm für die Funktionen des täglichen Lebens gebrauchsfähig wird. In einem früheren Falle (ebenfalls nach Gelenkfraktur) hat Quénu das ligamentum anterius verstärkt durch Fasern des musc. brachialis internus hineingeschlagen. Die Patientin konnte 6 Monate nach der Operation alle Bewegungen ausführen und 4 Jahre nach derselben den Beruf als Schauspielerin ausfüllen. Nelaton bildete in einem Fall nach Gonorrhoe einen Lappen aus dem musc. brachialis internus. 3 Jahre nach der Operation sind Beugung und Streckung normal, Pronation und Supination sehr beschränkt, die

Knochen verschieben sich auf dem unteren Humerusende, die Streckung geschieht meist mit Hilfe der Schwerkraft.

Die meisten nahmen den musc. triceps, bildeten aus ihm einen Lappen. So schon Albarran. In einem Fall nach Luxationsfraktur führte er die osteoplastische Operation mit Resektion des Olekranons aus. 2 Jahre nach der Operation konnte der Arm bis 65 Grad gebeugt, bis 115 Grad gestreckt werden ohne Hilfe der Schwerkraft, wie betont wird; eine seitliche Beweglichkeit soll nicht bestanden haben. Aehnlich verfuhr Delbet bei einem 16jährigen Patienten, dessen Arm rechtwinkelig versteift war, an dem bereits eine subperiostale Resektion erfolglos ausgeführt war. Die Beugung wurde ziemlich kräftig, überschritt den rechten Winkel, die Streckung gelang völlig ohne Hilfe der Schwerkraft. Murphy veröffentlicht ebenfalls 2 ähnlich behandelte Fälle knöchern versteifter Ellbogengelenke. Der 1. Fall entstand nach einer Arthritis bei einem 26jährigen Patienten, der Erfolg war ziemlich gut, Pronation und Supination ergaben die Hälfte der Norm; der 2. Fall bildete das Endstadium eines Gelenkrheumatismus bei einem 29jährigen Patienten. Die orthopädische Resektion mit Interposition der Trizepsaponeurose erzielte eine geringe aktive Beweglichkeit; passiv konnte der Arm spitzwinkelig gebeugt und bis 160 Grad gestreckt werden. Pronation und Supination waren fast normal.

Hoffa hat auch in einem Fall nach Scharlach bei einer 14jährigen Patientin, deren Ellbogengelenk im stumpfen Winkel versteift war, nach Durchtrennung mit der Stichsäge einen Muskelfaszienlappen interponiert.

Sie war mit der Beweglichkeit zufrieden. Näheres unbekannt.

Unter den von Reiner aus der Bierschen Klinik veröffentlichten Fällen befinden sich 9, bei denen es sich wahrscheinlich um knöcherne Ankylosen handelte. Sie wurden alle reseziert und ein Lappen aus dem musc. triceps interponiert. Im 1. Fall handelte es sich um eine Versteifung nach einer 18 Wochen alten Luxationsfraktur. Das Röntgenbild ergab kallöse Wucherungen. Am 7. Tag nach der Operation wurden passive Bewegungen begonnen. Der Patient konnte Gewichte bis 10 Kilogramm heben, an sein Kreuz fassen, nicht aber an seine Nase und die hintere Halsgegend. Das Resultat ist also nicht ideal. In dem fast ähnlich entstandenen 5. der veröffentlichten Fälle wurde eine Beweglichkeit zwischen 75 Grad Beuge- und 135 Grad Streckstellung erzielt. Allein der Arm war durch Muskelatrophie unbrauchbar. In dem 8. Falle (nach Fraktur), wo das Röntgenbild kallöse Massen zeigte, war eine Beweglichkeit von 10 bis 15 Grad vor der Operation vorhanden, es scheint sich um eine extraartikulär bedingte Ankylose gehandelt zu haben. Das Resultat ist hier gut. Es gelangen alle Bewegungen in normaler Ausführung, nur bestand eine geringe seitliche Verschieblichkeit, doch war der Arm zur Arbeit tauglich. Ein 26jähriges Dienstmädchen, dessen Ellbogengelenk nach einer Tuberkulose in stumpfem Winkel versteift war, erhielt durch die Operation eine Beweglichkeit zwischen 40 Grad Beuge- und 145 Grad Streckstellung. Pronation und Supination gelangen in der Hälfte des normalen Bereiches, bei längerer Arbeit stellte sich Schwäche im Arm ein. Ein 12jähriger Schüler, dessen

Ellbogengelenk in Folge einer Tuberkulose knöchern versteifte, zeigte 5 Monate nach der Operation starke seitliche Verschieblichkeit, eine Beweglichkeit im Bereich von 60 Grad, die rohe Kraft war ziemlich herabgesetzt. Ein 19jähriger Seekadett hatte eine knöcherne Ellbogengelenksversteifung nach einer komplizierten Fraktur. Die Ankylose in Streckstellung wurde in Antwerpen durch Resektion und Interposition von Faszie erfolglos operiert. Die erneute Resektion mit Interposition aus dem musc. triceps hatte die Abstossung von Gewebssequestern zur Folge. 4 Monate nach der Operation bestand ein Schlottergelenk mit Beweglichkeit zwischen 55 Grad Beuge- und 130 Grad Streckstellung. Die rohe Kraft war ziemlich herabgesetzt. Der 15. der Fälle, das Endstadium einer gonorrhoischen Arthritis, erhielt eine Beweglichkeit zwischen 60 Grad Beuge- und 160 Grad Streckstellung. Die rohe Kraft war herabgesetzt, es bestand fast keine seitliche Verschieblichkeit. Ein 13jähriger Schüler, der 3 Jahre zuvor eine Gelenkfraktur hatte, zeigte als Dauerresultat eine Beweglichkeit zwischen 75 Grad Beuge- und 110 Grad Streckstellung. Er hatte nur eine geringe Nachbehandlung erfahren. Ueber das spätere Schicksal eines 27jährigen Kaufmanns, dessen Versteifung eine komplizierte Ellbogengelenksfraktur zugrunde lag, erfahren wir nichts. Nach $2^1/_2$ Monaten zeigte er Beweglichkeit zwischen 75 Grad Beuge- und 155 Grad Streckstellung.

Ricard versuchte wieder einmal die subperiostale Resektion vom hinteren Medianschnitt aus mit Interposition eines Lappens aus dem musc. triceps nach einer gonorrhoischen Arthritis und will nach 4 Monaten einen guten Erfolg gesehen haben, doch bestand

geringe seitliche Verschieblichkeit. Ob der von Simon resezierte Fall eine knöcherne Versteifung war, konnte ich nicht ersehen. Die Beweglichkeit bestand zwischen 90 Grad Beuge- und 170 Grad Streckstellung. Göbell veröffentlicht drei Fälle operativ behandelter knöcherner Ellbogengelenksankylosen. Die Gelenkversteifung des 18 jährigen Mädchens wurde durch eine bogenförmige Resektion mit Interposition aus dem musc. triceps operiert. Nach 3 Monaten bestanden 45 Grad Beweglichkeit, nach 9 Monaten nur noch Beugung bis 110 Grad und Streckung bis 130 Grad, so dass eine erneute Operation nötig wurde.

Fett wurde teils gestielt, teils frei, teils in Verbindung mit Fascie implantiert. Hoffa hatte bei einer doppelseitigen knöchernen Versteifung rechts einen gestielten Fettlappen interponiert. Die Beugung gelang tadellos, die Streckung bis 140 Grad. Zur Streckung des rechten Armes musste die Schwerkraft benutzt werden. Pronation und Supination gelangen aktiv nicht, passiv wenig. Ebenfalls gestielte Fettlappen nahm Schanz. 3 Monate nach der Operation war das erste Gelenk zu den Verrichtungen des täglichen Lebens geignet. In einem zweiten Fall fehlten 9 Monate nach der Operation 10 Grad an vollkommener Beugung und Streckung. Pronation und Supination betrugen $^3/_4$ der Norm. Freies Fett benutzte Chaput bei einem Fall nach ausgeheilter Tuberkulose. 6 Wochen nach der Operation war Beugung und Streckung fast normal, es bestand eine geringe seitliche Verschieblichkeit. Vom späteren Schicksal hören wir nichts. Unter Payrs drei veröffentlichten Fällen versteifter Ellbogengelenke befindet sich ein Fall von knöcherner Ankylose nach

Gelenkfraktur. Es musste zweimal operiert werden wegen erneuter Kallusbildung. Payr empfiehlt aus diesem Grunde, erst 6 Monate nach dem Trauma zu operieren, d. h. bis die osteoblastische Kraft der abgesprengten Massen erloschen ist. Der implantierte freie Fettlappen verfiel der Nekrose (s. oben). Es blieb eine Beweglichkeit zwischen 50 Grad Beuge- und 160 Grad Streckstellung. Fett mit Faszie verwendeten Hoffa und Turner. Hoffa operierte zweimal so nach einer gonorrhoischen Arthritis. Im ersten Fall, der nochmals in der Narkose mobilisiert wurde, erhielt Hoffa nach 18 Monaten eine Beweglichkeit zwischen 90 Grad Beuge- und 180 Grad Streckstellung ohne Einschränkung der Pronation und Supination; im zweiten Fall bestand nach 18 Monaten eine Beweglichkeit zwischen 85 Grad Beuge- und 135 Grad Streckstellung. Die Beugung stellte also in keinem Falle zufrieden. Turner operierte 21 Monate nach einer eitrigen Gelenkfraktur, modellierte Humerus, Radius und Ulna, interponierte einen Fettlappen aus dem Glutaäl-Fett und einen Streifen fascia lata. Trotz der Eröffnung eines freilich kulturell sterilen Abszesses und der Muskelatrophie erhielt er eine Beweglichkeit zwischen 60 Grad Beuge- und 145 Grad Streckstellung.

Freie Faszie benutzte Göbell in der Nachoperation des oben erwähnten Falles aus der fascia antibrachii, bis das untere Humerusende bedeckt war. Die ulna deckte er durch einen gestielten Lappen aus dem musc. brachialis internus. Als Dauerresultat erhielt er eine Beweglichkeit zwischen 50 Grad Beuge- und 105 Grad Streckstellung. In einem zweiten Fall, wo er freie Faszie auf beide Knochen legte, fand sich 4 Monate

nach der Operation bei normaler Pronation und Supination Beweglichkeit zwischen 60 Grad Beuge- und 170 Grad Streckstellung.

Die Einlage von Periost geht auf Hoffmann zurück. Er nahm es von der Tibia und bedeckte beide Gelenkenden. Er erhielt vollkommene Streckfähigkeit und Beugung bis 80 Grad bei freier Pronation und Supination. Ihm folgte Greiffenhagen. Bei einem 20jährigen Mädchen, das seit 12 Jahren eine doppelseitige knöcherne Ankylose hatte, konnte rechts später (die Dauer des Erfolges teilt er nicht mit) um 35 Grad gebeugt werden, links, wo zweimal operiert werden musste, weil sich zuerst das Periost nekrotisch abgestossen hatte, wurden 40 Grad Beweglichkeit erzielt. Bei einem 28jährigen Mann, der nach einer Scarlatina eine doppelseitige Ellbogengelenkversteifung erfuhr, erzielte er durch die Operation des rechten Gelenks 45 Grad Beweglichkeit, doch konnten gewisse Haltungen, die starre Streckung erforderten, nach der Operation schlechter ausgeführt werden wie früher (wie Halten der Pistole, Führen der Lenkstange am Fahrrad). Pomponi operierte zwei Fälle nach Durante unter Einpflanzung eines Periosmuskellappens und will günstige Resultate erzielt haben.

Lexer benutzte, wie bereits oben erwähnt, zwei dünne Gelenkknorpelscheiben, die er einander so gegenüberlagerte, dass eine jede die zugehörige Knochenfläche nach bogenförmiger Durchtrennung der Synostose bedeckte. Weglowskis Fall, worin Rippenknorpel mit Perichondrium Verwendung fand, zeigte nach einem Monat 60—70 Grad Beweglichkeit bei normaler Pronation und Supination. Später hörte man

nichts mehr davon. Diakonows Patient erlag 5 Wochen nach der Operation einer Pleuropleumonie.

v. Bartha veröffentlicht 11 Fälle von Ellbogengelenkresektionen, darunter einen, der nach 8 Monaten 50 Grad Beweglichkeit zeigte, bei beschränkter Pronation und Supination, und mit einer Fistel zur Entlassung kam, und einen mit in 150 Grad Stellung versteiftem, an Gelenktuberkulose erkrankten Gelenk, der nach 4 Monaten eine normale Beugung und eine Streckung bis 150 Grad aufwies. Pronation und Supination waren auch hier beschränkt. Délagénière gibt zu, in seinen 30 resezierten Fällen keine allzu glänzenden Resultate erzielt zu haben. Russel Mac Ausland eröffnete das nach traumatischer Eiterung versteifte Ellbogengelenk durch Sägen, modellierte Humerus und Olekranon, interponierte fascia lata und erhielt nach 6 Monaten volle Beweglichkeit.

Manche konnten das Gelenk durch starke Flexion eröffnen oder nach vorbereitendem Eingehen mit dem Elevatorium und entschlossen sich sekundär zur Resektion. So Isaja, der, wie oben bereits angegeben, das Olekranon durch die Aponeurose stiess und diese so zwischen lagerte. 5 Monate nach der Operation konnte der Patient bis 80 Grad beugen und 135 Grad strecken. Russel Mac Ausland eröffnete ein anderes Mal das Gelenk und resezierte das humerale Ende, rundete Radius und Ulna ab, interponierte einen freien Fettfaszienlappen und erhielt 4 Monate nach der Operation vollkommene Beweglichkeit ohne Seitenbeweglichkeit. Pupovac eröffnete durch forcierte Flexion, bildete mit dem Resektionsmeissel eine neue trochlea und fossa sigmoidea, befestigte einen Streifen fascia

lata am Humerus; zwei Monate nach der Operation war eine Beweglichkeit zwischen 80 Grad Beuge- und 130 Grad Streckstellung vorhanden. Später hat man nichts mehr von dem Fall gehört.

Das Beispiel einer Umpflanzung bildet der dritte Fall Göbells. Das untere Humerusende des nach einem Sturz versteiften Ellbogengelenks eines 10 jährigen Knaben wurde wieder überpflanzt, ein gestielter Muskelfaszienlappen aus dem triceps zwischengelagert, es resultierte eine neue Ankylose in 150 Grad Stellung.

Als Beitrag zur Gelenktransplantation diene der bereits erwähnte Duvalsche Fall, wo die Malleolengabel transplantiert wurde. Nach 2 Jahren war ein guter Erfolg vorhanden. Buchmann transplantierte das ganze uneröffnete l. Metatarsophalangealgelenk. Er machte den Resektionsschnitt nach v. Langenbeck, durchtrennte das Olekranon, durchschnitt die lateralen Kapselreste, durchtrennte die knöchernen Verbindungen zwischen Humerus und Ulna und zwischen Humerus und Radius, fertigte eine Nische in der Trochlea an, und zwar so, dass die Breite nach vorn zu, nach oben abnahm, trug von der unteren Humerusepiphyse ein 3—4 Millimeter langes Stück ab, trennte mit Meissel den Ansatz des musc. brachialis internus an dem prozessus coronoideus ulnae ab, meisselte auch in der ulna eine Nische für die Halluxphalange aus, trug das Radiusköpfchen ab, lagerte in der Resektionswunde die plantare Fläche des neuen Gelenks nach hinten, die Dorsalfläche nach vorne, das Metatarsalstück in den Humerus, das Phalangenstück in die Ulna, schloss die Weichteilwunde und legte einen Gipsverband in Streckstellung an. Er erhielt eine Fistel, derentwegen er 5 Wochen mit Stau-

ung behandelte. Die Beweglichkeit betrug nur 30 Grad. In einem zweiten Fall heilte zwar die Fistel auch unter Stauung, nach 3 Monaten bestand noch eine Beweglichkeit zwischen 60 Grad Beuge- und 130 Grad Streckstellung. Später hat man von den Fällen nichts mehr gehört.

Eine besondere Operationsmethode ist die Arthrolyse. Ausgehend von der Rücksichtslosigkeit, mit der die Resektion schematisch den Knochen opfert, ihrem Hauptfehler der oft bestehenden seitlichen Verschieblichkeit fand Wolff in der Arthrolyse das physiologische Verfahren. Er versteht darunter „die Durchschneidung, Durchmeisselung bezw. Entfernung aller die Gelenkbewegung hindernden fibrösen oder knöchernen Stränge, Brücken und Auflagerungen in offener Wunde ohne Resektion der vollständig skelettierten Gelenkenden der drei das Gelenk konstituierten Knochen". Hierin ist eigentlich alles bereits enthalten. Wolff veröffentlichte 6 nach diesem Verfahren operierte Fälle. Hoffa hat in seiner Literaturangabe keinen derselben mitaufgenommen, Cramer glaubt die knöchernen Ankylosen unter den Fällen nicht berücksichtigen zu dürfen, da oft noch Knorpelreste gefunden werden. Ich glaube diese Begründung nicht für stichhaltig erachten zu dürfen. Es können in einem Gelenk knöcherne Verbindungen bestehen und an einer anderen Stelle des Gelenks können die Gelenkteile gut erhalten sein, z. B. besonders bei Gelenkeiterungen nach Osteomyelitis, ohne dass vom erhaltenen Knorpel eine neue Auskleidung der Gelenkhöhle erfolgen kann, ganz abgesehen davon, dass auch der oft gut aussehende Knorpel als Gelenkknorpel unbrauchbar geworden ist. Ich

glaube seinen zweiten und vierten Fall hier anführen zu müssen. In einem Fall handelt es sich um knöcherne Ankylose nach einer Gelenkentzündung in einer Stellung von 165 Grad. Der in der oben erwähnten Weise operierte Fall endete mit einer neuen Ankylose, da eine Schwangerschaft die Nachbehandlung unmöglich machte. Der andere nach einem Gelenkrheumatismus entstandene Fall, wo ebenfalls mit dem Meissel das Gelenk eröffnet werden musste, erwies als Dauerresultat eine Beweglichkeit von 20 Grad Beuge- und 150 Grad Streckstellung.

Arthrolyse nennt dieses Verfahren auch v. Eiselsberg. In seiner Klinik fand ein 17 jähriges Mädchen mit doppelseitiger Ellbogengelenkankylose nach Scharlach Aufnahme. Das Röntgenbild ergab Uebergang des Humerus in die Vorderarmknochen. Das erste Gelenk wurde durch bilateralen Hautdoppelschnitt eröffnet und in der Richtung des Gelenks mit dem Meissel durchschlagen. Hier ergab sich eine gute Funktion, das andere einseitig eröffnete Gelenk wurde wieder ankylotisch.

Cramer hat 6 Fälle von Operationen ankylotischer Ellbogengelenke veröffentlicht. In den 3 letzten fanden sich an einigen Stellen knöcherne Verwachsungen. Im Prinzip hat er ebenfalls die Wolffsche Arthrolyse angewendet. In einem Fall hat er bei einem 20jährigen Mädchen, dessen Gelenk nach einer gonorrhoischen Entzündung in 115 Grad Stellung versteift war, nach Kocherscher Schnittführung und Durchschneidung des musc. triceps ein derbes periartikuläres Narbengewebe vorgefunden, gewaltsam gebeugt, das Gelenkinnere freigelegt und den Knorpel an Humerus, Ulna und

Radius usuriert gefunden. Der Knochen war frei, zum Teil aber durch Bälkchen verbunden (also ein sehr leichter Grad knöcherner Versteifung). Er exzidierte die Kapsel und glättete mit dem scharfen Löffel. Der Fall war zur Zeit der Veröffentlichung noch in Behandlung, die Beugung war um 40 Grad, die Streckung um 60 Grad gehemmt. Bei einem 23jährigen Mädchen, dessen Gelenk nach einer gonorrhoischen Entzündung in 135 Grad Stellung versteift war, gelang nach oben beschriebener Voroperation die Flexion unter Krachen, die Knochenenden wurden skelettiert; Knorpel fand sich nur an den Randpartien von Ulna und Humerus, im Zentrum waren breite Verwachsungen und Knochenbälkchen, nach Glättung und Reposition wurde der Verband in rechtwinkeliger Stellung angelegt. Leider liegt auch hier kein Dauerresultat vor. Nach 2 Monaten geschah die Bewegung zwischen 55 Grad Beuge- und 130 Grad Streckstellung. Bei der auf der gleichen Basis entstandenen Ankylose eines 20jährigen Mädchens wurde bei der Operation der nervus ulnaris durchschnitten. Auch hier fanden sich knöcherne Verwachsungen. Hier war der Erfolg mangelhaft.

Schmerz hat bereits einen Fall ähnlich operiert und Amnion interponiert, das er nach Glättung der Knochen des nach einer gonorrhoischen Arthritis einer 24jährigen Dame versteiften Ellbogengelenks am Periost nach der oben beschriebenen Vorbereitung befestigt hatte. Auch hier fehlt die Angabe des Dauerresultates. Nach 2 Monaten fand sich eine Beweglichkeit zwischen 60 Grad Beuge- und 125 Grad Streckstellung.

Hoffa operierte ebenso das Gelenk eines 33jährigen Patienten, der ebenfalls eine gonorrhoische Ar-

thritis überstanden und nun eine Versteifung in 125 Grad Stellung in Pronation hatte; er drang mit dem Elevatorium ein, stiess es durch, entfernte die störenden Knochenmassen, interponierte einen gestielten Fettlappen, legte einen Gipsverband in Streckstellung an und behandelte mit Etappenverbänden. Ein Dauerresultat liegt hier ebenfalls nicht vor, nur die Angabe, dass die Beweglichkeit zunimmt, unbekannt wie viel.

Dass bei extraartikulär bedingten knöchernen Ankylosen die Operation eine andere ist, ist klar; Pusch veröffentlicht einen Fall von Ankylose nach Fraktur, wo nach Wegnahme des Kallus und Beseitigung der Luxationsstellung der Ulna eine gute Funktion eintrat und die Verrichtung schwerer Arbeit ermöglicht wurde.

Diese Ergebnisse standen uns zur Verfügung, als wir daran gingen, die erste knöcherne Ellbogengelenkankylose operativ zu behandeln. Die Transplantation ganzer Gelenke mit Kapsel hat fast stets Fisteln ergeben, von der Stärke der rohen Kraft im neuen Gelenk hat man nie Ausführliches gehört, die Resektion hat fast stets zu seitlicher Beweglichkeit geführt. Es galt, die Nachteile der seitlichen Beweglichkeit, der Schädigung des Muskelapparates in der Operationsmethode zu suchen und in der neuen zu umgehen. Zunächst ist es die Schnittführung. Der Resektionsschnitt nach v. Langenbeck führt durch den Trizeps, der Kochersche ebenfalls. Ist der Bandapparat des Gelenks erhalten, so ist es von Wichtigkeit, eine Verletzung desselben tunlichst zu vermeiden oder wenigstens den Schnitt so zu legen, dass durch eine Vernähung derselbe wieder vollständig hergestellt wird. Am besten entspricht diesen Anforderungen ein radial

vom Olekranon verlaufender Schnitt. Er beginnt drei Centimeter oberhalb der Gelenklinie und verläuft senkrecht von oben nach unten, um 4 Centimeter unterhalb der Gelenklinie zu enden. v. Eiselsberg empfiehlt einen ähnlichen Schnitt. Wir sind in allen Fällen damit ausgekommen. In einem Fall, wo gleichzeitig eine Lähmung des Nervus Ulnaris bestand, sind wir ulnar vom Olekranon eingegangen und haben in der gleich zu beschreibenden Weise nach Freilegung des Nervus Ulnaris auch hier den gesamten Gelenkapparat frei bekommen können. Nach der Exzision der Gelenkkapsel wird die Sehne des musc. triceps von dem Olekranon mit dem Periost desselben mittels Elevatoriums abpräpariert, so dass das Olekranon und die fossa olecrani bis zu dem Epikondylen des Humerus freiliegt. Alsdann geht man mit dem Resektionsmesser unter leichten hebelnden Bewegungen an der Stelle des Gelenkspaltes ein und trennt auf kurze Entfernung die knöchernen Verwachsungen. Hat man so das Gelenk gefunden, und wird es möglich, durch forcierte Beugebewegungen die noch bestehenden knöchernen Verwachsungen zu trennen, so dass eine Luxation aus der fossa olecrani möglich wird, so wird dadurch die Einsicht in das Gelenk frei. In allen unseren Fällen zeigte sich, dass von Gelenkknorpel keine Reste mehr vorhanden waren. Man muss nun — und das geschieht am besten mit einem kleinen hakenförmig gebogenen scharfen Löffel — beide Gelenkanteile, sowohl die trochlea humeri wie die fossa semilunaris ulnae so weit von sämtlichen pathologischen Veränderungen befreien, dass eine glatte Knochenoberfläche, in welcher die Spongiosa freiliegt, erreicht wird. Je mehr dies gelingt,

um so ausführlicher werden die Beuge- und Streckbewegungen. Schliesslich wird noch der vordere Abschnitt der fossa semilunaris und der processus coronoideus einer besonderen Revision unterworfen, bis sich schliesslich am Schluss die beiden Gelenkanteile vollkommen glatt dem Auge darbieten. Die Beugung ist nun bis zu einem Winkel von ungefähr 45 Grad möglich, die Streckung erreicht in der Regel 160 bis 170 Grad. Nun wird aus der fascia lata ein grosser Lappen ausgeschnitten von ungefähr 9 Centimeter Länge und ungefähr 6 Centimeter Breite und in das Gelenk so hineingelegt, dass er die ganze Gelenkfläche auskleidet und besonders mit Rücksicht auf die spätere Schrumpfung, wenn möglich, dieselben seitlich überragt. Es ist von Vorteil, den Lappen mit Seidenknopfnähten am Gelenkapparat zu fixieren.*) Es folgt die Naht der Gelenkkapsel, die Hautnaht, und ein Kompressionsverband, der entweder mit Pappschienen oder mit Gips vervollständigt wird, in rechtwinkeliger Stellung.

Aus vorstehender Schilderung ergibt sich, dass bei diesem Verfahren an den knöchernen Gelenkteilen keine Verstümmelung vorgenommen wird, worauf hier nochmals hingewiesen sein mag. Zur Nachbehandlung wird nach 8 Tagen der fixierende Verband entfernt. Jetzt bereits wird mit leichten aktiven und passiven Bewegungen begonnen. Eine besondere Beachtung verdient nun auch die Atrophie der Oberarmmuskula-

*) Es sei nebenbei bemerkt, dass es stets gelingt, diesen Defekt lückenlos durch Seidenknopfnähte zu schliessen, indem die anfangs zu legenden Stützнähte am Ende der Naht wieder herausgenommen werden, so dass wir bisher noch nie eine Muskelhernie beobachtet haben.

tur, eine Kräftigung des Bizeps durch Massage bildet ein nicht zu vergessendes Moment in der Nachbehandlung. Nach 3–4 Wochen ist in der Regel der Patient so weit passiv innerhalb der Breite von 50—170 Grad zu bewegen, aktiv etwas weniger. Anfänglich besteht im Gelenk mehr oder weniger beträchtliche Schmerzhaftigkeit, die meistens nach 14 Tagen, spätestens 3 Wochen verschwunden ist. Am Morgen besteht auch noch eine gewisse Steifigkeit im Gelenk, die nach den ersten Bewegungsversuchen bald überwunden ist. Gerade auf die frühzeitige aktive Bewegung legen wir grossen Wert, da hierdurch der Patient am Erfolg weit früher interessiert wird. Von Interesse und Wichtigkeit sind während der Nachbehandlung regelmässige Röntgenaufnahmen.

Wesentliche Faktoren, die besonders in der Prognosestellung beachtenswert sind, sind der gute Wille und die Intelligenz. Nach 4—6 Wochen kann man die Behandlung als abgeschlossen betrachten und den Patienten zweckmässig arbeitstherapeutisch verwenden, wozu sich bei uns die Uebungen in der Landwirtschaft und Bäckerei (Knetbewegungen) bewährt haben. Auch Turnspiele, wie Ballwerfen, Kegelschieben u. a., sind jetzt indiziert. Hat sich nun im Laufe der Wochen die Bewegungsfähigkeit ständig gebessert, so ist mit grosser Wahrscheinlichkeit die Bildung einer neuen Ankylose auszuschliessen. Trotzdem halten wir uns erst nach 4 Monaten für berechtigt, von einem Dauerresultat zu sprechen. Und um jeden Zweifel auszuschliessen, sind unsere 3 Fälle mit den aus der Krankengeschichte ersichtlichen Ergebnissen 9, $6^1/_2$ und $4^1/_2$ Monate nach der Operation veröffentlicht. Beim vierten Fall (W. W.)

ist die Beobachtung noch nicht abgeschlossen. In diesem Fall hatten wir ein Rezidiv erlebt und uns fünf Monate nach der ersten Operation zu einer zweiten ebenso ausgeführten entschlossen. (Der plastische Lappen aus der fascia lata stammte von der anderen Seite.) Bei dieser Gelegenheit konnten wir die Pathologie beobachten und feststellen, dass der Lappen stark geschrumpft war und die Spongiosa der begrenzenden Gelenkteile als eine glänzende derbe Haut überzog; an den seitlichen Partien des Gelenks bestanden knöcherne Verwachsungen, wodurch die Ankylose bedingt war. Es ist also möglich, dass nach der ersten Operation der Lappen nicht in ausreichender Weise über den knöchernen Teilen ausgebreitet war oder aber sich nachträglich verschoben hatte. Eine Hohlraumbildung, wie sie Sumita im Experiment fand, konnten wir natürlich nicht beobachten, da das Gelenk als solches nicht funktionierte. Die zweite Operation wird hoffentlich ein besseres Resultat ergeben; wir können über den Fall noch kein abschliessendes Urteil abgeben, da seit der letzten Operation erst 6 Wochen verflossen sind.

Es sei noch erwähnt, dass sämtliche Fälle per primam geheilt sind und sich in keinem Fall der plastische Lappen abgestossen hat; wir hatten also in unserer Indikationsstellung den richtigen Zeitpunkt gewählt, in welchem die entzündlichen Prozesse abgeklungen waren, weil wir sonst zweifellos diese guten Resultate nicht hätten erzielen können. Unsere Fälle sind $15^1/_2$, $10^1/_2$, 7 und $8^1/_2$ Monate nach der Verletzung operiert worden; seit Schluss der äusseren Wunde waren $12^1/_2$, 4, $5^1/_2$ bezw. 2 Monate verflossen.

Zusammenfassend können wir auf Grund unserer Erfahrung sagen, dass die Arthrolyse unter Benutzung des freien Lappens aus dem Maissiatschen Streifen sich bewährt hat, sie ist schonender als die Resektion, die Resultate ermöglichen eine für die Bedürfnisse des täglichen Lebens und sehr viele Verrichtungen in den verschiedensten Gewerben (z. B. Landwirtschaft, Bäkkerei und Maschinenschreiben) ausreichende Funktion bei Erhaltung der normalen knöchernen Gelenkstruktur. Wir stehen mithin nicht an, die Arthrolyse des Ellbogengelenks unter Benutzung eines freien plastischen Lappens aus dem Maissiatschen Streifen als ein gutes Verfahren zu empfehlen. Die Tatsache, dass der Erfolg um so besser war, je älter die Verletzung und je länger die äussere Wunde geschlossen war, gibt trotz der immer stärker werdenden Atrophie zu denken.

Es folgen die Krankengeschichten als Auszüge, soweit sie hier von Interesse sind.

I.*)

H. M., Kaufmann.

Vorgeschichte: Am 25. Oktober 1914 durch Schrapnellgeschoss verwundet. Anlegen eines Notverbandes, weitere Behandlung im Feldlazarett.

Befund 1. 12. 1914: Am rechten Oberarm besteht eine Schusswunde in der Mitte der Aussenseite, eine zweite dicht über dem Ellbogen, beide granulierend, eine dritte an der Innenseite des Bizeps, zwischen mittlerem und unterem Drittel, verheilt. 2 Querfinger-

*) Die Krankengeschichte des Feldlazaretts ist uns nicht zugänglich. Die 8 Verletzungen, die Patient ausserdem erfahren, sind hier ohne Belang.

breit oberhalb der Ellenbeuge fühlt man den Kallus einer Oberarmfraktur, welche durch den Schuss herbeigeführt ist. Patient klagt über sehr starke Schmerzen der rechten Hand.

3. 1. 1915. Oberarmwunden nahezu vernarbt. Patient klagt über starke Schmerzen im ganzen rechten Unterarm, besonders auch in der Hand, starke Atrophie der kleinen Handmuskeln. Die Hand wird in gestreckter Stellung gehalten, sehr geschont wegen der Schmerzhaftigkeit. In die Narbe an der Innenseite werden 10 ccm einer $^1/_2$% Novoc. suprar. Lösung eingespritzt.

11. 1. Abendlich häufig Mo. oder Pantopon (Veronal) nötig wegen der starken Schmerzen im rechten Arm. Nach der Injektion werden die Schmerzen vorübergehend etwas geringer. Täglich Handbäder, passive Bewegungen für Arm und Hand.

28. 1. Badehausbehandlung.

12. 2. Die Beweglichkeit der Hand bessert sich nur sehr langsam, die Hand wird wegen der Schmerzen sehr geschont. Bewegungen im Handgelenk etwa zu $^1/_6$ erst ausführbar. Badehausbehandlung wird fortgesetzt.

15. 3. Allgemeinbefinden sehr gut.

3. 4. Beweglichkeit der Hand bessert sich.

7. 5. Einstellung der Badehausbehandlung wegen Infektion einer noch am Unterschenkel bestehenden Wunde.

13. 5. Wiederaufnahme der Badehausbehandlung.

1. 10. Wunden gut verheilt.

20. 11. Die Beweglichkeit der Finger der rechten Hand ist gut intakt mit der Ausnahme, dass die Finger nicht gespreizt werden können.

24. 11. Aufnahme aus dem städt. Rud. Virchow-Krankenhaus im Lazarett Buch.

Rechte Hand atrophisch, Beweglichkeit der Finger leidlich, Spreizen derselben unmöglich.

26. 11. Nervenuntersuchung: Der Nervus Ulnaris ist durch den Schuss an der Beugeseite des Unterarms sehr schwer geschädigt. Operative Behandlung empfohlen.

15. 12. Orthopädische Uebungen.

22. 12. Gutes Allgemeinbefinden.

28. 12. Aufnahme auf der Abteilung des Dirig. Arztes Dr. Pincus. Der rechte Arm steht im Ellbogengelenk rechtwinklig gebeugt in Mittelstellung. Patient kann aktiv den Arm weder beugen noch strecken. Supination und Pronation werden mit dem Oberarm ausgeführt. Bewegung im Handgelenk frei, Hand sehr atrophisch, besonders der Kleinfingerballen und die Intermetacarpalräume. Beim Versuch, die Faust zu schliessen, werden die Grundglieder ausser dem des 5. Fingers in normaler Weise gebeugt, ebenso das proximale Interphalangealgelenk des Zeigefingers. Die übrigen Interphalangealgelenke werden fast gar nicht gebeugt.

Typische Ulnarishyperextension im Grundgelenk des 4. und 5. Fingers.

Sensibilität: 1. Beugeseite.
Hypästhesie über Metacarpus IV und V, an sämtlichen Gliedern des 5. und der ulnaren Partie des 4. Fingers.

2. Streckseite.
Hypästhesie über Metacarpus V,

sämtlichen Gliedern des 5. und dem Endgliede des 4. Fingers.

Patient klagt über leichtes Schwitzen an der kranken Hand.

Palpationsbefund: Unterhalb des epicondylus internus humeri ein Knochenvorsprung, ein weiterer etwas distal vom Olekranon, der proximal in dasselbe übergeht. Distal lässt sich eine Abschnürung feststellen. Der Tumor hat die Grösse einer Kirsche und lässt sich deutlich vom epicondylus internus abgrenzen, da zwischen beiden der nervus ulnaris verläuft, dessen Palpation die typische Paraesthesie im kleinen Finger hervorruft. Palpiert man auf der Beugeseite in der Ellenbeuge mit der einen Hand oberhalb der Ulna, mit der anderen oberhalb des Radius, so kann man in der Tiefe einen, anscheinend der ulna angehörigen, harten Tumor fühlen. Patient hat dabei das Gefühl, als ob man die Muskel gegen einen Knochen drückt.

Röntgenbefund ergibt von vorne nach hinten einen Knochenvorsprung, der den rechten Beugungswinkel des Ellbogengelenks ausfüllt. Auf der seitlichen Aufnahme fällt ein Schatten in der Nähe des Olekranons auf, ausserdem die unscharfe Begrenzung der Ulna in ihrem radialen Teil. Der Gelenkspalt ist als solcher zu erkennen, doch ist er von knöchernen Strängen durchsetzt.

15. 1. 1916. Unter orthopädischer Behandlung keine Besserung.

6. 2. Patient ist mit der Operation einverstanden.

7. 2. Operation in guter Aethernarkose. (Dr. Pincus). Schnitt fast rechtwinkelig von der Innenseite des Olekranons über die Gelenklinie verlaufend, über den

epicondyl. intern. humeri auf die Streckseite des Vorderarms. Der nervus ulnaris wird frei gelegt. Er zeigt entsprechend der Knochenrinne des epicondylus eine kleine, erbsengrosse Verdickung; Entfernung des Perineurium. Danach bleibt ein kaum kirschkerngrosses endoneurales Neurom. Alsdann, teils stumpf, teils scharf, wird langsam auf den gut apfelgrossen Knochentumor eingegangen, der das Humeroulnargelenk ummauert. Abmeisselung des Tumors ziemlich mühsam. Am Schluss gelingt eine vollständige Luxation unter Krachen. Alsdann zeigt sich, dass der mediale Teil des Humerus völlig zerstört, der mit dem Radiusköpfchen artikulierende Teil gut erhalten ist. Glättung des Knochens mittels Lührscher Zange. Die fossa olecrani und das Olekranon selbst gut erhalten. Alsdann wird aus der fascia lata ein 9 cm langer, 6 cm breiter Streifen entnommen und dieser in den beschriebenen geschädigten Gelenkspalt eingefügt. Der Nervus ulnaris wird mit dem Pronator teres umhüllt. Hautnaht. Gipsverband in rechtwinkeliger Stellung des Gelenks in Supination.

15. 2. Patient bis jetzt dauernd temperaturfrei. Abnahme des Gipsverbandes, Entfernung der Nähte. Wunde per primam.

Patient ist imstande, aktive leichte Beugebewegungen im Gelenk auszuführen. Schienenverband.

22. 2. Abnahme des Schienenverbandes, täglich Uebungen.

20. 3. Fortschreitende Besserung der Beweglichkeit.

10. 5. Beugung normal, Streckung bis 135 Grad möglich.

8. 6. Streckung gelingt bis 150 Grad.

19. 6. Orthopädische Uebungen seit 3 Wochen.

27. 6. Röntgenbild ergibt gute Gelenkzeichnungen. Im Gelenk bei Bewegungen Knirschen und Reiben nachweisbar.

20. 7. Fortschreitende Besserung.

14. 8. Beim Strecken noch etwas Knirschen; Beugung normal, Streckung bis 150 Grad. Pronation und Supination normal. Sensibilität im Ulnarisgebiet zurückgekehrt.

12. 9. Weiter fortschreitende Besserung der Funktion. Die Muskulatur ist sehr gekräftigt, auch die Muskulatur der Hand kehrt wieder.

7. 11. Beugung bis 40 Grad, Streckung bis 175 Grad. Rohe Kraft gegen die gesunde Seite nicht herabgesetzt. Patient schreibt täglich mehrere Stunden auf der Schreibmaschine, gebraucht die Hand wieder zu allen Verrichtungen des Lebens. Patient ist mit dem Resultat sehr zufrieden.

Epikrise: Es handelte sich um eine extraartikulär und intraartikulär bedingte Versteifung. Auch hier kam man mit der Arthrolyse zum Ziel. Die späte Operation brauchte nicht mehr mit der osteoblastischen Kraft des Gewebes zu rechnen, die hochgradige Atrophie der Oberarmmuskulatur war dem Resultat nicht hinderlich. Leider ist die Aetiologie der Versteifung in einiges Dunkel gehüllt, da wir über die ursprüngliche Verletzung nichts erfahren konnten.

II.

A. Sch., Landwirt.

Vorgeschichte: Am 14. August 1915 durch Infanteriegeschoss auf 300 Meter Entfernung beim Vorgehen am rechten Oberarm und Hüfte verletzt.

Befund: 27. 8. Durchschuss rechtes Ellbogengelenk, Einschuss an der Aussenseite, Ausschuss an der Beugeseite des Vorderarms. Einschuss linsengross, Ausschuss 15 cm lang, 10 cm breit, mit Nekrosen bedeckt, schmierig belegt. Fraktur des Gelenkteils des Humerus. Sensabilitätsstörungen im Gebiete des Ulnaris.*)

28. 8. bis 10. 9. 1915. Patient liegt wegen Dysenterie auf der Infektionsabteilung. Behandlung der Fraktur mit Schienenverbänden.

10. 9. Wiederaufnahme auf der chirurg. Station. Einschuss am Ellbogen verheilt, im Ausschuss sulzige Granulationen. Sekretion besteht unverändert fort.

12. 9. Röntgenbild ergibt eine schwere suprakondyläre Oberarmfraktur mit starker seitlicher Verschiebung.

14. 9. Anlegen eines gefensterten Gipsverbandes.

1. 10. Aus der bereits geschlossenen Einschussöffnung entleert sich auf Druck auf die Fluktuation zeigende Umgebung eine starke Menge Eiters. Abnahme des Gipsverbandes, Inzision, Drainage des Schusskanals, Schienenverband.

4. 10. Temperatur normal, Patient fühlt sich wohl.

17. 10. Sekretion bedeutend geringer. Der Ausschuss zeigt frischrote Granulationen. Aus der Tiefe noch serös eitrige Sekretion. Keine Drainage mehr, deutliche Atrophie der Mm. interossei.

28. 10. Inzisionswunde frischrot, Ausschusswunde beginnt sich zu verkleinern. Patient ausser Bett. Fraktur konsolidiert.

---

*) Ausserdem hatte der Patient eine Verletzung des Darmbeins.

15. 11. Inzisionswunde granuliert oberflächlich, Ausschusswunde zeigt gute Neigung zur Epithelisierung.

3. 12. Es besteht noch eine Fistel mit geringer Sekretion. Extraktion eines Sequesters.

18. 12. Wunden fast verheilt, Bewegungsübungen im Armbad.

15. 1. 1916. Wunden geschlossen. Es besteht eine Ankylose in rechtwinkeliger Stellung.

20. 2. Unter orthopädischen Uebungen und Behandlung mit Stauung keine Besserung zu erzielen. Orthopädische Uebungen für das Schultergelenk.

22. 4. Fortschreitende funktionelle Besserung des Schultergelenks.

17. 5. Komplette Entartungsreaktion des nerv. ulnaris.

21. 6. Röntgenbild ergibt knöchernen Uebergang des Humerus in die Ulna und Radius, der Gelenkteil des Humerus ist winkelig abgeknickt, starke dorsale Kallusbildung. Auf der seitlichen Aufnahme sind keine Gelenkkonturen erkennbar. Im Schultergelenk und Handgelenk normale Beweglichkeit. Ellbogengelenkankylose besteht fort. Vorderarm steht zum Oberarm in einem Winkel von 100 Grad gebeugt, auch passiv ist keine Bewegung zu erzielen, Bizeps atrophisch. An der Aussenseite des Ellbogengelenks eine 10 cm lange, $1^1/_2$ cm breite Narbe, auf der Innenseite eine strahlige, fast die ganze Gelenkgegend einnehmende, in der Mitte eingezogene Narbe.

Patient ist mit der Operation einverstanden.

23. 6. Operation in guter Aethernarkose (Dr. Pincus). Schnitt radial vom Olekranon 3 cm oberhalb der Gelenklinie beginnend bis 4 cm unterhalb. Freilegen

der Stelle des Gelenks nach Abschieben des noch erhaltenen Bandapparates. Durchtrennung der knöchernen Verwachsungen mit dem Resektionsmesser, Eröffnung des Gelenkspaltes durch forcierte Flektion, Herstellung glatter Knochenoberflächen an sämtlichen artikulierenden Flächen mit dem scharfen Löffel, nach dem Radius zu zeigen sich besonders grosse Kallusmassen, die meist mit dem Meissel entfernt werden müssen. Danach gelingt die Beugung bis 45 Grad und die Streckung bis 160 Grad. Zwischenlagerung eines Streifens aus der fascia lata, Schluss des Bandapparates mit Seidenknopfnähten, Hautnaht mit Seide, Gipsverband in rechtwinkeliger Stellung und Supination.

30. 7. Abnahme des Gipsverbandes, Entfernung der Nähte, Wunde per primam, Beginn mit leichten aktiven Bewegungen.

8. 7. Orthopädische Uebungen, Massage.

1. 8. Rohe Kraft nimmt etwas zu, Patient kann mit Hilfe der anderen Hand bis 60 Grad beugen und 150 Grad strecken.

Röntgenbild ergibt den neuen Gelenkspalt.

1. 9. Fortschreitende Besserung.

26. 9. bis 10. 10. Patient ist zu Hause in der Landwirtschaft beschäftigt, hat den rechten Arm beim Eggen, Pflügen, Pferdeanschirren usw. gebraucht.

7. 11. Aktive Beweglichkeit zwischen 45 Grad Beugung und 160 Grad Streckung möglich. Es besteht eine geringe seitliche Verschieblichkeit. Die rohe Kraft ist gegen die gesunde Seite etwas herabgesetzt. Pronation etwas beschränkt. Im Gelenk noch Knirschen.

Epikrise. Es ist anzunehmen, dass die rohe Kraft sich auch weiterhin bessern wird, die seitliche Beweg-

lichkeit findet ihre Erklärung in der starken Destruktion des Radiusköpfchens.

III.

P. P., Bäcker.

Vorgeschichte: Am 29. September 1915 durch Schrapnellgeschoss am rechten Ellbogen verletzt.

Befund: Auf der Aussenseite des rechten Unterarms 2 Querfingerbreit unterhalb des Olekranons pfennigstückgrosse, schmierig belegte Einschussöffnung; an der Streckseite des Oberarms etwa 2 Querfingerbreit oberhalb des Olekranons Ausschussöffnung von ähnlicher Beschaffenheit, das ganze Ellbogengelenk entzündlich geschwollen, Knochen in der Umgebung ausserordentlich druckempfindlich. Aktive Bewegungen im Ellbogengelenk sind unmöglich.

9. 10. Starke Schmerzen im Ellbogengelenk, der Arm wird suspendiert, feuchte Verbände.

16. 10. Starke Sekretion aus der Wunde unterm Olekranon, feuchte Verbände.

21. 10. Das Ellbogengelenk ist weniger geschwollen, die Rötung fast zurückgegangen, die Schmerzhaftigkeit bedeutend herabgesetzt.

25. 10. Die Wunden sezernieren kaum.

27. 10. Anlegen eines Gipsverbandes mit Fenster an der Gegend des Ellbogens.

1. 11. Die Schmerzen sind fast ganz verschwunden.

7. 11. Wunden verheilt.

11. 11. Gipsverband ab. Keine Schmerzen, Streckung im Ellbogengelenk nur in geringem Masse möglich.

13. 11. Badehausbehandlung.

15. 11. Bewegungsbeschränkung im Ellbogengelenk ist etwas zurückgegangen.

28. 12. Weiter leichte Besserung.

3. 1. 1916. Aufnahme aus dem städt. Rud. Virchow-Krankenhaus. Befund: Auf der Streckseite kurz unterhalb des Ellbogengelenks kleiner schon vernarbter Einschuss. Fingerbreit über dem Olekranon kleiner, fingerbreiter, verheilter Ausschuss. Unterarm steht zum Oberarm in fast rechtem Winkel in Mittelstellung zwischen Pronation und Supination. Ellbogengelenk vollkommen versteift. Pronation und Supination stark eingeschränkt. Im Schultergelenk kann der Arm fast bis zur Wagerechten gehoben werden. Das Röntgenbild zeigt eine starke Verwachsung der Gelenkflächen miteinander.

Behandlung: Heissluft, Massage, orthopädische Uebungen.

15. 2. Versteifung des rechten Ellbogengelenks unverändert.

10. 3. Heissluft, Massage, derselbe Befund.

5. 4. Aufnahme auf der Abteilung des Dirig. Arztes Dr. Pincus. Wunden verheilt. Unterarm steht in 120 Grad Stellung in Mittelstellung gebeugt, fixiert. Vollständige Ankylose.

27. 4. Patient ist mit der Operation einverstanden.

28. 4. Operation in guter Aethernarkose (Dr. Pincus). Schnitt etwas bogenförmig neben dem Olekranon verlaufend. Freilegen des Olekranons. Das Gelenk wird zwischen Olekranon und fossa olecrani mühsam eröffnet. Es zeigt sich, dass dasselbe verödet ist. Durch passive Bewegungen gelingt es dann, das ganze Gelenk zu eröffnen, wobei mit Elevatorium nachgeholfen wird. Erst dann gelingt es, einen Ueberblick

über das Gelenk zu erzielen. Ueberall fehlt der Knorpelüberzug vollständig und Knochen war mit Knochen fest verlötet. Mit scharfem Löffel werden die rauhen Knochenflächen geglättet. Alsdann wird ein Streifen der fascia lata von 12 cm Länge und 4 cm Breite entnommen und zwischen Olekranon und entsprechender Gelenkfläche des Humerus hineingelegt. Vorher genaue Blutstillung. Während der Operation war die Mobilisation des Gelenks soweit möglich, dass die Beugung bis zu einem spitzen Winkel von 45 Grad, die Streckung bis 160 Grad ausführbar wurde. Naht des Bandapparates. Hautnaht mit Seide. Gipsverband in rechtwinkeliger Stellung des Armes.

5. 5. Verbandwechsel. Wunde per primam geheilt, Entfernung der Nähte.

9. 5. Abnahme des Gipsverbandes. Patient beginnt mit Bewegungsübungen im Ellbogengelenk.

28. 5. Patient beginnt mit orthopädischen Uebungen. Massage. Allgemeinbefinden gebessert.

10. 6. Patient kann den Arm bis 90 Grad beugen, bis 120 Grad strecken, verspürt dabei keine Schmerzen mehr.

31. 6. Streckung und Beugung etwas gebessert. Allgemeinbefinden gut.

3. 7. In leichter Narkose passive Bewegungen im Ellbogengelenk. Man fühlt dabei deutliches Reiben und Knirschen.

9. 7. Täglich orthopädische Uebungen mit gutem Erfolg.

1. 8. Patient arbeitet in der Bäckerei.

7. 10. Patient kann den Arm bis 75 Grad beugen und bis 120 Grad strecken. Pronation und Supination

normal. Rohe Kraft etwas geringer als auf der gesunden Seite. Patient kann die Hand für alle Verrichtungen des täglichen Lebens und des Berufes gebrauchen.

Epikrise: Nach Angabe des Patienten bessert sich die rohe Kraft noch täglich, ob sich die Streckfähigkeit noch bessert, ist fraglich, die Beugung soll sich in den letzten Wochen ständig bessern.

IV.

W. W., Landwirt.

Am 22. August 1915 durch Infanteriegeschoss auf 30 m Entfernung im Stehen am linken Ellbogengelenk verletzt.

5. 9. Befund: Einschuss über dem Epicondylus internus humeri, über dem eine 12 cm lange, 5 cm breite, scharfrandige Wunde sich befindet. In der Wunde mehrere dem Gelenk angehörige Knochenteile, die entfernt werden. In der Ellenbeuge eine 10 cm lange, 3—4 cm breite, scharfrandige Wunde, die stark sezerniert und mit der vorigen kommuniziert. Linke Hand hängt schlaff herab.

15. 9. Beide Wunden sezernieren grosse Mengen dünnflüssigen Eiters, besonders der Ausschuss. Sensibilität der Finger normal. Faustschluss unmöglich.

1. 10. Ausschuss bedeutend gereinigt und verkleinert, sezerniert nur noch schwach. Einschuss fast verheilt.

10. 10. Einschusswunde verheilt. Motilität im linken Handgelenk und in den Fingern hat sich bedeutend gehoben.

20. 12. Ausschuss bis auf eine kleine Fistelöffnung verheilt, aus der sich etwas Sekret entleert.

21. 2. 1916. Aus der Fistelöffnung noch geringe Sekretion. Arm im Ellbogengelenk unbeweglich. Motilität der Finger normal.

7. 3. Röntgenaufnahme ergibt teilweisen Defekt des Epicondylus externus des Humerus. Gelenklinien deutlich. Doch im Gelenkraum Schatten. Uebergang des Humerus in die Vorderarmknochen.

19. 3. Ellbogen steht im spitzen Winkel von 120 Grad gebeugt. Gelenk ankylosiert. Operation angeraten. Pronation und Supination werden durch Drehen des Humerus ausgeführt.

1. 5. Operation in Aether-Chloroformnarkose. (Dr. Pincus.) Schnitt etwas bogenförmig übers Gelenk verlaufend, 6 cm lang an der radialen Seite des Olekranons, Trizepssehne wird in toto abpräpariert und zur Seite geschoben. Eingehen mit dem Elevatorium ins Gelenk. Eröffnung desselben durch forcierte Beugung unter Krachen, wobei sich zeigt, dass an dem Gelenkteil des Humerus der Gelenkknorpel vollkommen fehlt; ebenso am entsprechenden Gelenkteil des Olekranons. Glätten der Gelenkteile mit scharfem Löffel. Danach ist es möglich, den Arm bis zu einem spitzen Winkel von 45 Grad zu beugen und bis 160 Grad zu strecken. Aus der fascia lata wird ein 9 cm langer, 3 cm breiter Streifen entnommen. (Der Defekt wird völlig mit Seidenknopfnähten geschlossen. Hautnaht.) Dieser Lappen wird ins Gelenk hineingelegt, Muskulatur und Trizepssehne darüber vernäht. Hautnaht mit Seide. Kompressionsverband. Gipsverband in rechtwinkeliger Stellung.

8. 5. Verbandwechsel. Wunde per primam geheilt. Entfernung der Nähte.

9. 5. Patient beginnt mit leichten Bewegungsübungen.

10. 5. Massage des Bizeps.

11. 5. Gelenk in Ausdehnung von 50 Grad beweglich. Patient fängt an aktiv zu bewegen.

15. 5. Patient fasst sich an die Nase und an die Haare.

18. 5. Bei Bewegungen intensive Schmerzen, Ruhigstellung.

26. 5. Im Armbad geringe Beweglichkeit des Gelenks.

30. 5. Anlegen einer Hohlschiene.

21. 6. Röntgenbild des Ellbogengelenks verschwommen.

28. 6. Aetherrausch, Mobilisierung des Gelenks.

22. 7. Röntgenbild ergibt sehr deutlichen Gelenkspalt.

1. 9. Geringe Beweglichkeit im Gelenk.

12. 9. Patient kann das Ellbogengelenk im Bereich von 15 Grad beugen und strecken.

18. 9. Fortsetzen der orthopädischen Uebungen.

29. 9. Operation in guter Aethernarkose. (Dr. Pincus.) Schnitt in der alten Operationsnarbe. Abpräparieren des Gelenkapparates bis das Gelenk völlig entblösst ist, Streckapparat in toto erhalten. Eröffnung des Gelenkes, wobei sich zeigt, dass zu beiden Seiten des Olekranons knöcherne Verwachsungen bestehen. Dieselben lassen sich mit dem Knochenmesser ziemlich leicht durchtrennen. Dann gelingt die Luxation der Ulna, der Einblick in das Gelenk wird deutlich. Die Innenfläche des Olekranons ist von einer atlasglänzenden derben Membran überzogen, die der Innenfläche

des Olekranons anliegt. Mit dem scharfen Löffel wird alles entfernt, bis eine glatte Knochenfläche auch am Humerus besteht. Besonders tief ausgehöhlt wird die fossa olecrani; dann ist eine Beugung bis zum spitzen Winkel von 40 Grad und eine Streckung bis 170 Grad möglich. Aus der fascia lata wird ein Lappen von 10 : 6 herausgeschnitten. Der Defekt wird vollkommen zusammengezogen mit seidenen Knopfnähten. Hautnaht Der Lappen wird in das Gelenk hineingepflanzt und mit 2 seitlichen Nähten fixiert; der Rand besonders genäht. Hautnaht mit Seide. Schienenverband.

7. 10. Verbandwechsel. Wunde per primam geheilt. Leichte aktive Uebungen.

7. 11. Es besteht eine aktive Beweglichkeit zwischen 80 Grad Beuge- und 110 Grad Streckstellung.

Epikrise: Der erste Lappen scheint zu schmal gewesen zu sein, das zeigen die knöchernen Verwachsungen, welche sich zu beiden Seiten des Olekranons neu gebildet hatten.

Zum Schluss ist es mir eine angenehme Pflicht, meinem verehrten Lehrer Herrn Dirig. Arzt Dr. Pincus für die Ueberlassung des Materials und die Anleitung bei der Arbeit geziemend zu danken.

Literatur-Verzeichnis.

1. Ausland, Russel, Mac.: Ankylosis of the elbow. Journ. of the americ. med. assoc. LXIV.
2. Axhausen: Ueber den histologischen Vorgang bei der Transplantation von Gelenkenden, insbesondere über die Transplantationsfähigkeit von Gelenkknorpel und Epiphysenknorpel. L. A. 99.
3. Baer, William: A preliminary report of animal menbrane in producing mobility. Americ. journ. of orthop. surg. 1909, VII.
4. — The use of animal menbrane inproducing mobility in ankylosed joints. Bull. of the John Hopkins Hosp. 1909, Sept.
5. — Traitement curatif des ankyloses. Revue d'orthopédie 1914.
6. Balas: Beitrag zur Therapie der Knie- und Hüftgelenksankylose. Pester med. chir. Presse 1909.
7. v. Bartha: Studie über Gelenkresektionen auf Grund der vom 1. Januar 1880 bis 1. Januar 1886 ausgeführten Operationen. L. A. 38, 697.
8. Baumgartner: XXVI. französ. Chir. Kongr. (Revue de chir. XXXIII).
9. Bergemann: Wie lange nach dem Tode oder der Amputation bleibt der Knochen bezüglich seiner Keimfreiheit transplantationsfähig? L. A. 90, 263.
10. Berger: Résection orthopédique ostéoplastique du coude avec interposition musculaire pour remédier à une ankylose fibreuse due à une arthrite plastique et compliquée d'une paralysie du nerv cubital. Bull. et mem. de la soc. de chir. de Paris. XXIX, 998.
11. Bier: Die Bedeutung des Blutergusses für die Heilung des Knochenbruches und Heilung von Pseudoarthrosen und von verspäteter Kallusbildung durch Bluteinspritzung. Med. Klinik 1915. 1—5.
12. Biesalski: Heterogene Gelenktransplantation. Vhdlg. d. deutsch. Ges. f. orthop. Chir. 1910.
13. Bosanyi: Mobilmachung wegen Gelenksteifigkeiten während Termalkuren. Med. Klinik, 1912, 1196.

14. Brocq, Pierre: Le traitement sanglant des ankyloses vicieuses du genou. Revue de chir. XXXIII, 9—11.
15. Brown, W. L. and C. P.: Technic for arthroplasty of the shoulder-joint. Journ. of the americ. med. assoc. LXII, 1914.
16. Buchmann: Behandlung knöcherner Ellbogengelenksankylosen. Zbl. f. Chir. 1908, 582.
17. Büdinger: Ueber traumatische Knorpelrisse im Kniegelenk. Deutsche Zeitschr. f. Chir. XCII, 510.
18. Bunge: Zur operativen Behandlung der veralteten Ellbogengelenksluxation. Vhdlg. d. deutsch. Ges. f. Chir. 1899.
19. Champenon: Vhdlg. XXVI. französ. Chir.-Kgr. (Revue de chir. XXXIII).
20. Chaput: Ankylose du coude. Résection économique du coude, réalisation d'une néarthrose serrée au moyen de l'interposition d'une lame cellulo-adipeuse, prise de la cuisse. Bull. et mem. de la soc. de chir. de Paris 1911. XXXVII, 26, IV.
21. Chlumsky: Ueber die Wiederherstellung des Gelenks bei Ankylosen. Zbl. f. Chir., 37, 921.
22. Colaczek: Ueber freie Transplantation von Peritoneum. Beiträge z. klin. Chir. 78, 155.
23. Conrad, M.: Ueber Muskelinterposition zur Vermeidung und Beseitigung von Ankylosen. In.-Diss. 1912.
24. Cramer: Archiv f. Orthop., Bd. 11.
25. — Beiträge zur blutigen Mobilisierung des ankylotischen Ellbogengelenks. Ztschr. f. orthop. Chir., Bd. 16.
26. — Ueber Heilung von Wunden des Gelenkknorpels. VII. Kongr. d. deutschen Ges. f. orthop. Chir.
27. — Ein blutig mobilisiertes Kniegelenk. Archiv f. Orthop., Mechanotherapie und Unfallchirurgie. XI, 4.
28. Defontaine: Revue de chir. 1877, Nr. 9.
29. Délagénière: Traitement sanglant des ankyloses du coude d'après 30 observations. Arch. prov. de chir. 1903.
30. Delbet: Résumée dans les bull. de la soc. de chir. 1913.
31. Denk: Vhdlg. d. deutsch. Ges. f. Chir. 1912.
32. Denucé: Vhdlg. XXVI. franz Chir.-Kongr. (Revue de chir. XXXIII).
33. Deutschländer: Ueber operative Mobilisierung des Kniegelenks. Vhdlg. d. deutsch. Ges. f. Chir. 1912.
34. — Beitrag zur Verpflanzung ganzer Kniegelenke. Deutsche Ztschr. f. Chir. CXXVIII, 183.
35. Diel: Arthroplasty fémororotulienne pour ankylose du genou. Gaz. des hôp. 1913, 111.

36. Ducuing: Les greffes articulairs totales chez l'homme. Revue de chir. XXXII, 8 et 9.
37. Duval: Bull. et mem. de la soc. de chir. 1913.
38. v. Eiselsberg: Vhdlg. d. deutsch. Ges. f. Chir. 1901, I, 162.
39. Enderlen: Vortrag auf der Vers. bayr. Chirurgen zu München. Beiträge z. klin. Chir. 76, 891.
40. — Zur Reimplantation des resezierten Intermediär-Knorpels beim Kaninchen. Deutsche Zeitschr. f. Chir., 51.
41. Ewald: Zur Aetiologie der myositis ossificans traumatica. Deutsche Ztschr. f. Chir. 1910, 23.
42. — Ueber myositis ossificans nach Traumen bei Frakturheilung und Arthropatien. Deutsche Ztschr. f. Chirurgie, Bd. 107.
43. Föderl: Ueber künstliche Gelenkbildung. Ztschr. für Heilkunde 1895, Bd. 16, 301.
44. Gara: Die Behandlung der schweren Ankylosen mit Fibrolysin. Wiener klin. Wochenschr. 1908, Nr. 12.
45. Genzmer: Ueber die Reaktion des hyalinen Knorpels auf entzündliche Reize und die Vernarbung von Knorpelwunden nebst einigen Bemerkungen zur Histologie des hyalinen Knorpels. Virch. Arch., 67.
46. Gies: Ueber Heilung von Knorpelwunden. L. A., Bd. 26.
47. Göbell: Ueber Operationen zur Beseitigung von Ankylosen. Vhdlg der Vereinig. Nordwestdeutscher Chirurgen 21, VI, 1913.
48. — Ueber Arthroplastik. Vhdlg. d. deutschen Ges. für Chir. 1914.
49. Greiffenhagen: Ueber Mobilisierung des ankylotischen Ellbogengelenks durch freie Periosttransplantation. Petersburger med. Ztschr. 1913, Nr. 8.
50. Gunadze: Ueber Mobilisierung versteifter Gelenke. Vhdlg. d. deutsch. Ges. f. orthop. Chir., Bd. 9, 409.
51. v. Hacker: Diskuss.-Vhdlg. d. deutschen Ges. f. Chir. 1914.
52. Hauck: Zur Frage der Dauerresultate nach operativen Gelenkmobilisationen. Beiträge z. klin. Chir. XCV, 290.
53. Heitzmann: VII. Kongr. d. deutsch. Ges. f. orthop. Chirurgie.
54. Helferich: Ein neues Operationsverfahren zur Heilung der knöchernen Kiefergelenksankylosen. L. A. (1894), 48, 4.
55. — Ein neues Verfahren zur Operation der winkeligen Kniegelenksankylose. L. A. 41, 346.
56. — Weitere Mitteilungen über die Operation der winke-

ligen Kniegelenksankylose und die bogenförmige Resektion des Kniegelenks überhaupt. L. A. 46, 445.

57. Heller: Mobilisierung ankylosierter Kniegelenke. Vhdlg. d. deutsch. Ges. f. Chir. 1913.
58. — Experimentelle Untersuchung über die Transplantation des Intermediärknorpels in Form der halbseitigen Gelenktransplantation. L. A. 104, 4.
59. Hinz: Ein Fall von Gelenkplastik nach Lexer. Vortrag, gehalten in der freien Vereinigung von Chirurgen.
60. Hoffa: Die Mobilisierung knöchern verwachsener Gelenke. Ztschr. f. orthop. Chir. XVII, 1.
61. Hoffmann, Max: Zur Behandlung der knöchernen Ankylose im Ellbogengelenk. L. A. 80, 311.
62. — Weitere Untersuchungen und Erfahrungen über Periosttransplantation zur Behandlung der knöchernen Gelenkankylose. Beitr. z. klin. Chir. LIX, 717.
63. v. Hofmeister: Verhandlungen der mittelrheinischen Chirurgen-Vereinigung, 15, II, 1913.
64. Hohmeyer u. Magnus: Experimentelles zur Kniegelenkschirurgie. Vhdlg. d. deutsch. Ges. f. Chir. 1914.
65. Hübscher: Blutige Lösung der ankylosierten Kniescheibe, Interposition von Magnesiumblech. Korrespondenzblatt für Schweizer Aerzte 1901, 785.
66. Huguier: Traitement des ankyloses par la résection orthopédique et l'interposition musculaire. Thèse de Paris 1905.
67. Immelmann: Die Behandlung der Gelenksteifigkeiten mittels Bierscher und Tyrnauerscher Apparate. Medizin. Klinik 1909, 543.
68. Isaja: Nuovo processo di resezione del gonito. Contributo alla cura della anchilose osse traumatiche del gonito. Policlinico, sez. chir. 1908, XV, 8, 9.
69. Judet: La greffe des articulations. Revue de chirurgie. XXIX, 7.
70. Katholicky: Diskussion auf der 83. Versammlung Deutscher Naturforscher und Aerzte zu Karlsruhe.
71. Kirmisson: Traitement curatif des ankyloses. Revue d'orthopédie 1914.
72. Kirschner: Praktische Ergebnisse der freien Faszientransplantation. Vhdlg. d. deutsch. Ges. f. Chir. 1910.
73. — Ein neues Operationsverfahren zur schonenden Eröffnung des Kniegelenks. Beitrag z. klin. Chir., 71.
74. Klapp: Die operative Mobilisierung des Kniegelenks. Zbl. f. Chir., 28, VIII, 09.

75. Klapp: Ueber Mobilisierung der Gelenke. Vhdlg. d. deutsch. Ges. f. Chir. 1909.
76. — Ueber operative Mobilisierung des Kniegelenks. Vhdlg. d. deutsch. Ges. f. Chir. 1910.
77. — Ueber die Umpflanzung von Gelenkenden. L. A., 96, 386.
78. — Umpflanzung von Gelenkenden. Vhdlg. d. deutschen Ges. f. Chir. 1914.
79. Knotz: Zur Behandlung der Ankylosen mit Fibrolysineinspritzungen im k. k. Wohltätigkeitshaus in Baden. Med. Klinik 1909, 1119.
80. Kocher: Zur Vermeidung der neuen Ankylosen. Vhdlg. d. deutsch. Ges. f. Chir. 1901, I, 162.
81. König, Fritz: Beiträge zur Gelenkchirurgie. L. A., 81, 65.
82. — Erfolgreiche Gelenkplastik im Ellbogen durch Implantation einer Elfenbeinprothese. Münch. med. Wochenschrift 1913, 21.
83. Kornew: Die operative Behandlung der wahren Unterkieferankylosen mit Anwendung der freien Fascientransplantation. Beitr. z. klin. Chir. XCIII, 1, 62.
84. Kunjajew: Ein Fall von doppelseitiger Ankylose des Hüftgelenks. Chirurgia, Bd. XXXI, 1912.
85. Küttner: Gelenktransplantation aus dem Affen. Bresl. Chir. Ges., 11, XII, 1912.
86. — Einige Dauerresultate der Transplantation aus der Leiche und dem Affen. Vhdlg. d. deutsch. Ges. für Chir. 1913.
87. — Dgl. Beiträge zur klinischen Chirurgie, 75.
88. Lehmann, Erich: Posttraumatische Ossifikationen im Bereich des Ellbogengelenks. Deutsche Ztschr. f. Chir. CXXVI, 213.
89. Lexer: Die Verwendung der freien Knochenplastik nebst Versuchen über Gelenkversteifungen und Gelenktransplantationen. L. A. 86, 939.
90. — Dgl. Vhdlg. d. deutsch. Ges. f. Chir. 1908, II.
91. — Ueber Gelenktransplantation. Med. Klinik 1908, 817.
92. — Dgl. L. A., 90, 263.
93. — Zur Gelenktransplantation. Vhdlg. d. deutsch. Ges. f. Chir. 1910.
94. — Ueber freie Transplantation. Vhdlg. d. deutsch. Ges. f. Chir., 1911, II, 386.
95. — Rückverpflanzung von Gelenkteilen. Vortrag, gehalten auf der Tagung der mittelrhein. Chir.-Vrg., 15, II, 1913.

96. Lipburger, Bregenz: Diskussion auf der 83. Versammlung Deutscher Naturforscher und Aerzte zu Karlsruhe.
97. Lorenz: Gelenkmobilisierung in der Kriegschirurgie. Wiener med. Wochenschrift 1915, Nr. 21 u. 22.
98. Lubosch: Bau und Entstehung der Wirbeltiergelenke. Eine morphologische und histologische Untersuchung. Jena 1910.
99. Lucas-Champonnière: Résection du coude droit pour une ankylose complète après fracture, opération sans interposition. Bull. et mém. de la soc. de chir. de Paris 1913, 1064.
100. Luksch: Zur Arthrotomie bei veralteten Luxationen des Ellbogengelenks. Deutsche Ztschr. f. Chir. 1900.
101. Magnus: s. Hohmeyer.
102. Menière: Dix cas d'ankyloses de la hanche en position vicieux avec difformité très accentuée et grave impotençe fonctionelle.
103. Müller, Georg: Ein Fall von schwerer Spondylarthritis, gebessert durch Fibrolysinbehandlung. Med. Klinik 1909, 91.
104. Müller-Rostock: Diskussion auf der 83. Versammlung Deutscher Naturforscher und Aerzte zu Karlsruhe.
105. Müller, Th.: Zur Behandlung der Knieversteifungen. Münch. med. Wochenschrift 1910, Nr. 49.
106. Murphy: Ankylosis, Arthroplasty. Journ. of the americ. med. association 1904.
107. — Contribution to the surgery of bones, joints and tendons. Journ. of the americ. med. assoc. LVIII, Nr. 14-19, 1912.
108. — Arthroplasty. Annals of Surgery 1913, Mai.
109. Neff: Arthroplasty. Surgery, gynecol and obstetr. XV, 5.
110. Neudörfer: Wiener med. Presse 1871, 545.
111. Neumeister: Gelenkmobilisat onsschienen nach Schede. Zbl. f. Chir. 42, 203.
112. Nicoladoni: Zur Arthrotomie bei veralteten Luxationen, Wiener med. Wochenschrift 1885, 23.
113. Oehlecker: Gelenktransplantationen an Fingern. Auto- und Homoplastisch. Zbl. f. Chir., 3, VI, 16.
114. Ollier: Revue mensuelle de méd. et de chir. 1878, Nr. 6 u. 12.
115. Orlow: Ankylosis mandibulae vera Deutsche Ztschr. f. Chir. 1903, 66, 339.
116. Payr: Ueber Läsionen des nervus ulnaris bei Verletzungen im Ellbogengelenk. Deutsche Ztschr. f. Chir. 1899.

117. Payr: Ueber operative Mobilisierung des ankylosierten Kniegelenks. Vhdlg. d. deutsch. Ges f. Chir. 1912.
118. — Ueber die operative Behandlung der Kniegelenksankylose. L. A., 99, 681.
119. — Ueber die operative Mobilisierung ankylosierter Gelenke. Münch. med Wochenschrift 1910, Nr. 37.
120. — Dgl. Vhdlg. d. Ges. f. orthop. Chir., Bd. 9.
121. — Weitere Erfahrungen über die operative Mobilisierung ankylosierter Gelenke. Vhdlg. d. dtsch. Ges. f. Chir. 1914.
122. — Dgl. mit Berücksichtlgung des späteren Schicksals der Arthroplastik Dtsch. Ztschr. f. Chir., 129, 341.
123. — Dgl. L. A. 106, 235.
124. — Demonstration eines Falles von mobilisiertem Kniegelenk.
125. — Ankylosen. Vhdlg. der freien Vereinigung der Chirurgen des Königreichs Sachsen 1913.
126. — Ueber blutige Gelenkmobilisation im Kriege. Münch. med. Wochenschrift, Nr. 29, 21, 22.
127. — Operativ mobilisierte Kniegelenke bewähren sich auch im Kriege. Münch. med. Wochenschrift 1915, Nr. 4.
128. Perthes: Diskussion auf der Tagung mittelrheinischer Chirurgen, 15, II, 1913.
129. Pochhammer: Zur Frage der Muskelknochenbildung. Vortrag, gehalten in der Vereinigung der Sanitäts-Offiziere Stettins 1906.
130. — Ueber die Entstehung periostaler Kallusbildung und den künstlichen Kallus. Erzeugung an Tier und Mensch.
131. Pomponi: Contributo alla cura delle anchiloze osse traumatische del gonito Giornale mi med. milit. LX, 6, 1912.
132. Poncet et Leriche: Pathogénie des ankyloses spontanées et particulièrement des ankyloses vertebrales. Congrès de Lyon 1906, Août.
133. Pupovac: Zur Technik der Nearthrosenbildung beim ankylosierten Gelenk. Wiener med. Wochenschr. 1902, 859.
134. — Zur Verwendung ungestielter Lappen aus der fascia lata bei der Mobilisierung ankylosierter Gelenke Wiener klin. Wochenschrift 1912, 521.
135. — Zur Mobilisierung des ankylosierten Kniegelenks. Wiener klin. Wochenschrift 1914, Nr. 7.
136. Pusch: Modellierende Resektion im Ellbogengelenk Vortrag, gehalten in der Breslauer Chir. Ges. am 10. XI. 1913.
137. Putti: L'interposizione di lembi aponeurotici liberi nella mobilizazione delle anchilose delle rigidità articulore.

138. Putti: Traitement curatif des ankyloses. Revue d'orthopédie 1914.

139. Quénu: Bull. et mém. de la soc. de chir. de Paris 1902.

140. — Dgl. Dez. 1903.

141. Razzaboni: Ricerche sperimentali sul comportamento delle cartilagini epifisarie negli interventi operative articulari. Policlinico, sez. chir., XX. 8, 1913.

142. Rehn: Zur Regeneration des Knochenmarks bei der homoplastischen Gelenktransplantation im Tierexperiment. L. A., 97.

143. — Die homoplastische Transplantation des Intermediärknorpels. L. A., 97.

144. — Die Fettransplantation. L. A., 98.

145. — Ueber halbe Gelenktransplantation mit Horn. Vhdlg. der mittelrheinischen Chir.-Vereinigung, 7. VI. 13.

146. Reiner: Ueber die funktionellen Resultate der Resektion des Ellbogengelenks. Deutsche Ztschr. f. Chir., 104.

147. Ricard: Bull. et mém. de la soc. de chir. de Paris, XXIX, 965.

148. Richter: L. A. 1884, 134 u. 148.

149. Roberts: Reconstruction of bal- and -socket joints. Journ. of the americ. med. assoc. 1912, Nr. 16.

150. Röpke: Ueber die Verwendung frei transplantierter Fettlappen in der Gelenk- und Knochenchirurgie. Vhdlg. der 83. Versammlung Deutscher Naturforscher und Aerzte zu Karlsruhe.

151. — Fetteinlagerungen in der Gelenkchirurgie. Vhdlg der deutschen Ges. f. Chir. 1903.

152. Roser: Zur Behandlung der Kiefergelenksankylose. Zbl. f. Chir. 1898, 122.

153. Saar: Ueber Duraplastik, eine klinisch-experimentelle Studie. Beitr. z. klin. Chir., 69, 740.

154. Sasse: Diskussion auf der Tagung der mittelrheinischen Chirurgen-Vereinigung, 15. II. 1913.

155. Schaack: Diskussion bei den Verhandlungen der deutschen Ges. f. Chir. 1914.

156. Schanz: Zur Behandlung der knöchernen Versteifung des Ellbogengelenks. Münch. med. Wochenschr. 1904, 2228.

157. — Zur Behandlung der Ankylosis patellae. Zbl. f. Chir., 38, 227.

158. — Vorstellung operierter Ankylosenfälle. Vhdlg. d. fr. Vereinigung der Chir. des Königr. Sachsen. 3. V. 1913.

159. Schmerz: Ueber die Verwendung von Amnion als plastisches Interpositionsmaterial. Beitr. z. klin. Chir., 73, 342.
160. — Ueber operative Kniegelenksmobilisierung und Funktionsherstellung nach Amnioninterposition. Beitr. z. klin. Chir. 76, II.
161. — Ueber operative Mobilisierung versteifter Gelenke. Mitteilung des Vereins der Aerzte Steiermarks 1912, 3.
162. Schmieden: Ueber Ellbogengelenkresektionen mit Erhaltung der Beweglichkeit. Berliner med. Wochenschr. 1908.
163. Segale: Ueber die Regeneration der Synovialmembran und der Gelenkkapsel. Beitr. z. klin. Chir., 87, 1913.
164. Experimentelle Untersuchungen über die Regeneration der Kniegelenkskapsel nach Totalextirpation, ibidem.
165. Seggel: Experimentelle und histologische Beiträge zur Anatomie und Pathologie des Gelenkknorpels. Deutsche Ztschr. f. Chir. LXXV, 326 u. 453, LXXVI, 42.
166. Senftleben: Beobachtungen und Bemerkungen über die Indikation, den Heilungsprozess und die Nachbehandlung der Resektionen grösserer Gelenke. L. A., 3, 799.
167. Simon: Operative Mobilisierung versteifter Gelenke. Vortrag, gehalten in der Bresl. Chir.-Ges., 15. XII. 13.
168. Strochauer: The mobilization of joint by means of the rubber bandage. Journ. of the americ. med. assoc. LVI, 10.
169. Simita: Experimentelle Beiträge zur operativen Mobilisierung ankylosierter Gelenke. L. A. 99, 755.
170. Taylor: Stereo-arthrolysis. Surgery, gyneol. and obstetr. XIV, 4.
171. Thom: Beiträge zur Gelenkmobilisation. Deutsche Zeitschrift f. Chir. 108, 424.
172. Tubby: Traitement curatif des ankyloses. Revue d'orthopédie 1914.
173. Tuffier: Sur les greffes articulaires. Bull. et mém. de la soc. de chir. de Paris 1911 et 1913.
174. Turner, Georg: A case of arthroplasty for bony ankylosis of the elbow joint, followed by a good result in by spite of infection. Edinb. med. journ. vol. XII.
175. Vaughan: Transplantation of the left knee joint. Surgery, gynec. and obstetr. Chicago 1911, XIII.
176. Dalla Vedova: Di alcune richerche sperimentali sul trapianto libero osteoarticolare policlinico, sec. chir. XCIII, 12, XIX.

177. Vogt, Paul: Vhdlg. d. deutsch. Ges. f. Chir. 1876.
178. Vulpius: Diskussion auf der 83. Versammlung Deutscher Naturforscher und Aerzte zu Karlsruhe.
179. — Beiträge zur operativen Gelenkmobilisierung. Münch. med. Wochenschrift 1914, 11.
180. Walther: Bull. et mém. de la soc. de chir. de Paris. 24. V. 1912.
181. Watson: Edinb. med. journ. 1873, 985.
182. Weglowski: Die Behandlung der Gelenkankylosen vermittelst Ueberpflanzung von Knorpelplatten. Zbl. f. Chir., 34, 27. IV. 1907.
183. Wilmanns: Vhdlg. d. deutsch. Ges. f. Chir. 1912.
184. Wrede: Experimente zur Frage der Gelenktransplantation. Vhdlg. d. deutsch. Ges. f. Chir. 1909.
185. Wreden: Zur Frage der Mobilisation ankylosierter Gelenke. XII. Russ. Chir.-Kongr
186. — Zur Behandlung der Ankylosen. Russki Wratsch 1910, Nr. 6.
187. Wolff: Ueber die Operation der Ellbogengelenksankylose. Berliner klin. Wochenschrift 1895, 933.
188. — Die Arthrolyse und die Resektion des Ellbogengelenks. L. A., 64, 954, 1901.
189. Wullstein: Ueber den histologischen Befund einer durch implantierten Hautlappen ausgeführten Arthroplastik.

Lebenslauf.

Ich bin am 16. März 1892 als ältester Sohn des israelitischen Kaufmanns Gustav Veilchenblau und seiner Ehefrau Berta, geb. Heinemann, in Arnstein (Ufr.) geboren. Vom 1. Mai 1898 besuchte ich bis 12. September 1902 die Volksschule meines Heimatsortes. Vom 15. September 1902 bis 14. Juli 1911 besuchte ich das humanistische Gymnasium zu Schweinfurt a. Main, wo ich das Reifezeugnis erhielt.

5 Semester studierte ich in Würzburg (Herbst 1911 bis Ostern 1914) Medizin, bestand dort am 22. Februar 1914 die ärztliche Vorprüfung, besuchte dann die Universität Berlin und studierte dort weitere 5 Semester (Ostern 1914 bis Herbst 1916). Am 14. November 1916 bestand ich die ärztliche Staatsprüfung.

Es folgen noch 12 Kopien von Röntgenplatten:

1 bis 4: von Fall H. M., und zwar 1 und 2 vor der Operation, 3 und 4 viereinhalb Monate nach der Operation.

5 bis 8: von Fall A. Sch., und zwar 5 und 6 vor der Operation, 7 und 8 vier Monate nach der Operation.

9 und 10: von Fall P. P., und zwar 9 vor der Operation, 10 vier Monate nach der Operation.

11 und 12: von Fall W. W., und zwar 11 vor der ersten Operation und 12 vierzehn Tage nach der zweiten Operation.

Im übrigen sei hier auf die Krankengeschichten verwiesen.

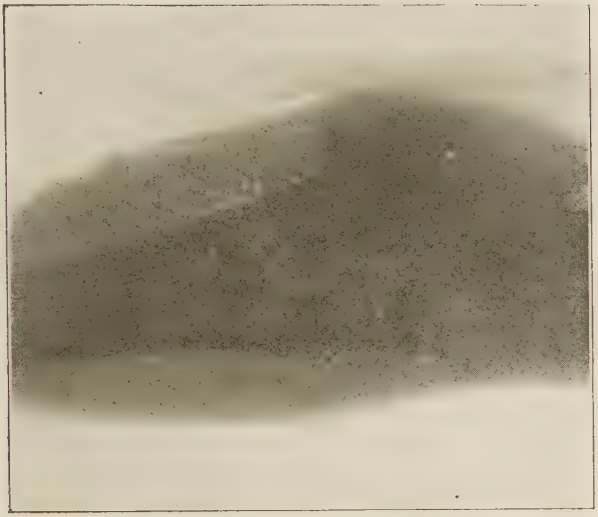

II

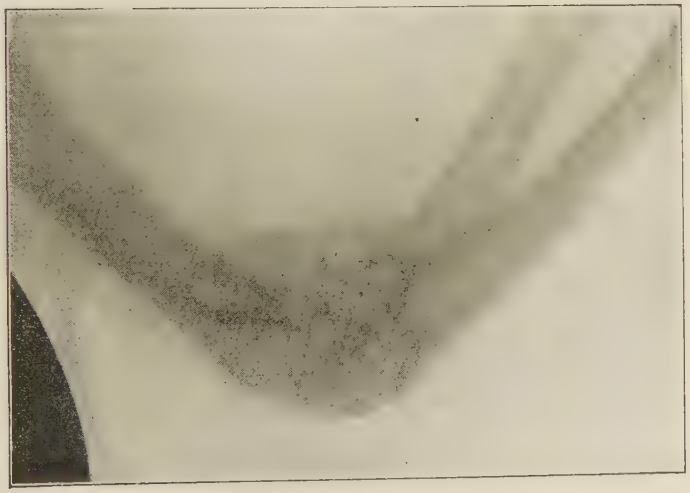

I

III

IV

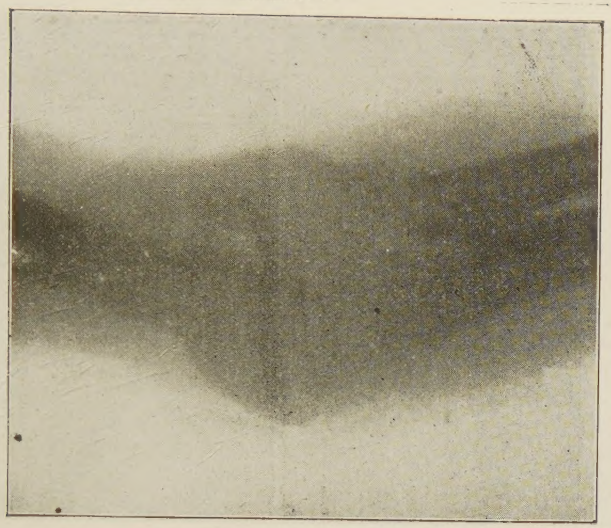

VI

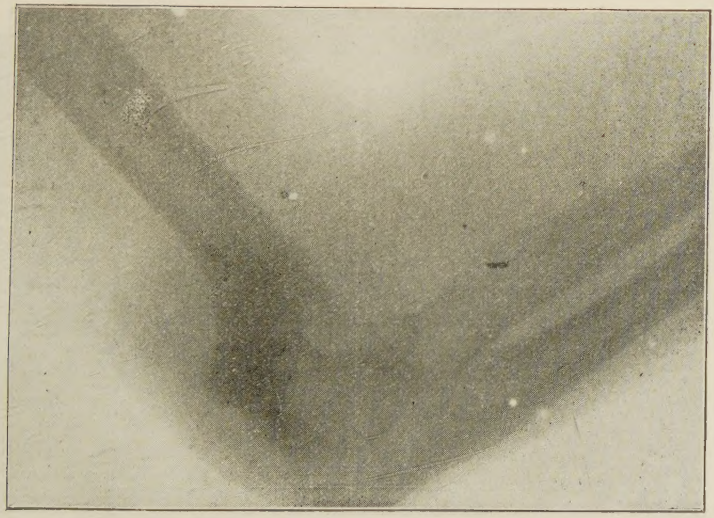

V

VII A

VIII A

X

XI

IIX

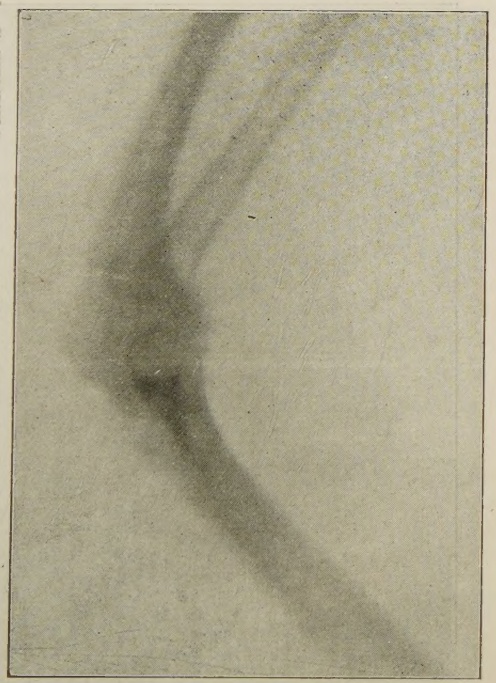
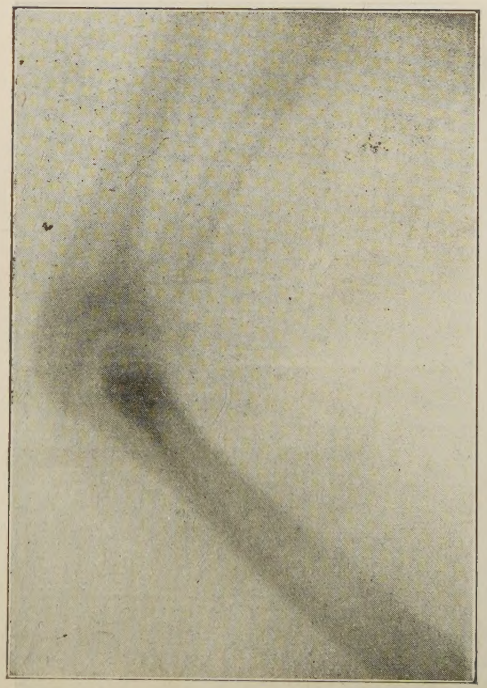
IX